

Journal für
**Gastroenterologische und
Hepatologische Erkrankungen**

Fachzeitschrift für Erkrankungen des Verdauungstraktes

Endoskopie-Bilder-Quiz:

Bouveret-Syndrom

Schreiber F

*Journal für Gastroenterologische
und Hepatologische Erkrankungen*

2004; 2 (1), 44

Österreichische Gesellschaft
für Gastroenterologie und
Hepatology

www.oeggh.at



ÖGGH

Österreichische Gesellschaft
für Chirurgische Onkologie

www.aco-asso.at

acoasso
Österreichische Gesellschaft für Chirurgische Onkologie
Austrian Society of Surgical Oncology


Homepage:

**[www.kup.at/
gastroenterologie](http://www.kup.at/gastroenterologie)**

**Online-Datenbank mit
Autoren- und Stichwortsuche**

Indexed in EMBASE/Compendex, Geobase
and Scopus

www.kup.at/gastroenterologie

Member of the 

Krause & Pachernegg GmbH · VERLAG für MEDIZIN und WIRTSCHAFT · A-3003 Gablitz

P.b.b. 032035263M, Verlagspostamt: 3002 Purkersdorf, Erscheinungsort: 3003 Gablitz

F. Schreiber

ENDOSKOPIE- BILDER-QUIZ

ENDOSKOPIE-
BILDER-QUIZ

Auflösung

Nachstehend finden Sie 5 Abbildungen ohne Kommentar, die Auflösung des Quiz finden Sie im Internet unter www.kup.at/gastroenterologie oder im nächsten Heft.

Alle Abbildungen: © Prof. F. Schreiber, Graz

Abbildung 1

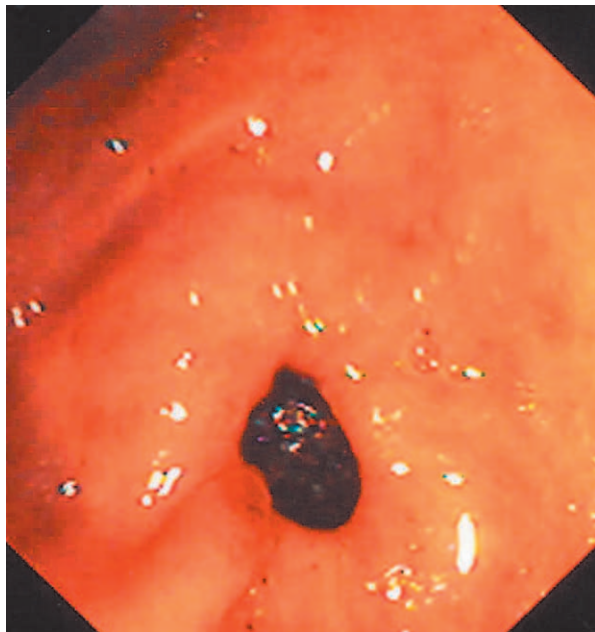


Abbildung 2

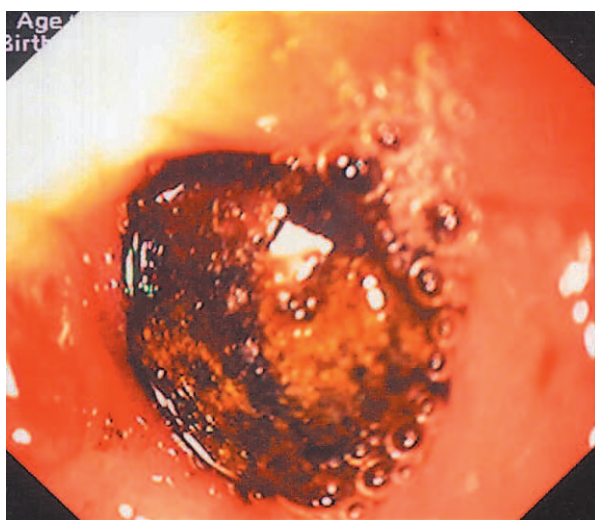

Abbildung 3

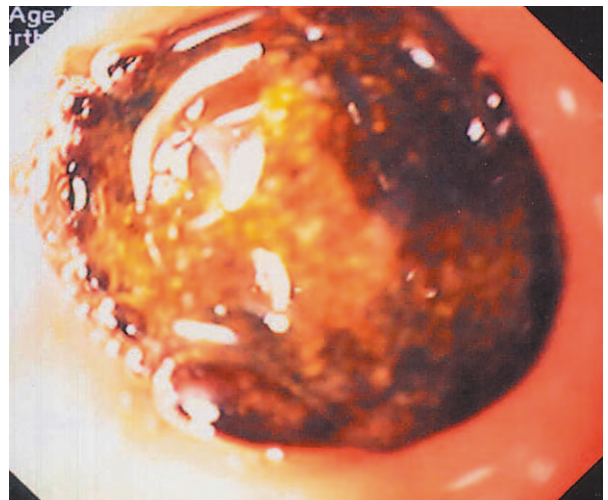


Abbildung 4

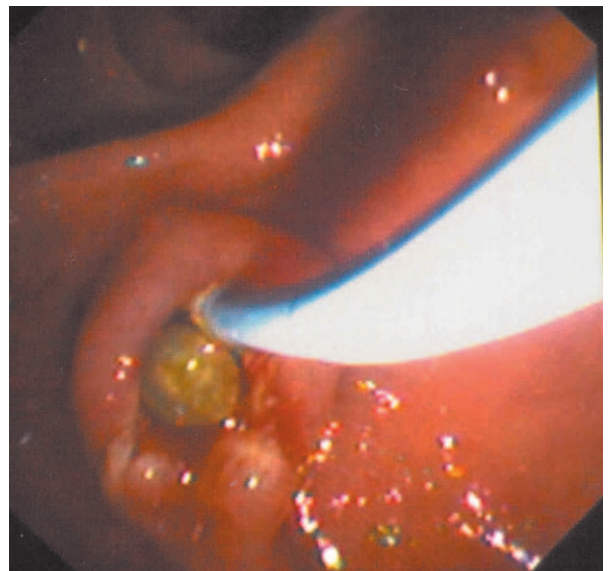
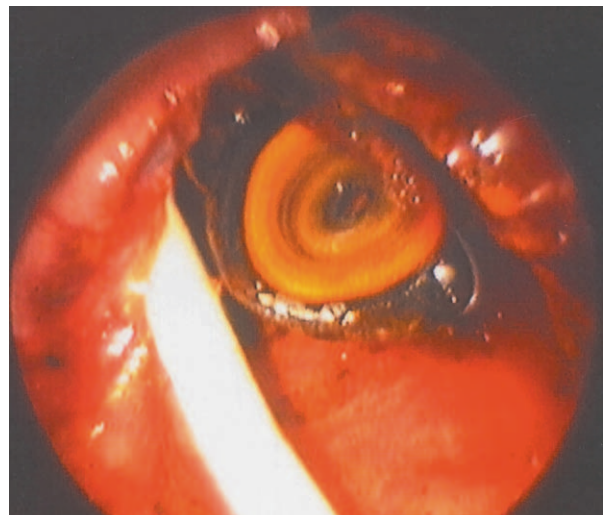


Abbildung 5



F. Schreiber

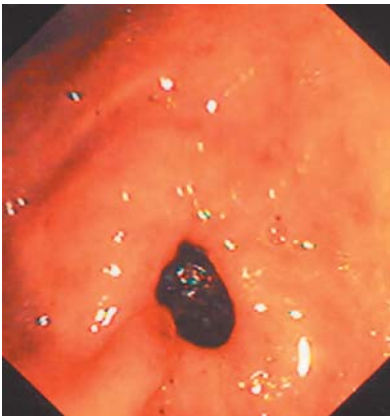
ENDOSKOPIE-BILDER-QUIZ

ENDOSKOPIE-
BILDER-QUIZ

AUFLÖSUNG AUS
NR. 1/2004, S. 44

Es handelt sich um eine gedeckt in das Duodenum perforierte Gallenblase bei Cholecystolithiasis, sog. Bouveret-Syndrom. Die Abbildung 1 zeigt den Pylorus und den dahinter liegenden Stein. Abbildung 2 und 3 zeigen den Stein nach frustrierten Extraktionsversuchen transpylorisch (der Stein war zu groß, auch für die transösophageale Passage). Daraufhin wurde nach endoskopischer Implantation einer Duodenalsonde (Abb. 4) als Leitstruktur eine ESWL in Ultraschallortung durchgeführt, der Stein ausreichend desintegriert (Abb. 5), so daß anschließend die Extraktion peroral möglich war.

Abbildung 1



Korrespondenzadresse:

Univ.-Prof. Dr. Florian Schreiber
Medizinische Universität Graz,
Universitätsklinik für Innere Medizin,
Abteilung für Gastroenterologie und
Hepatologie
A-8036 Graz, Auenbruggerplatz 15
E-mail
florian.schreiber@meduni-graz.at

Abbildung 2

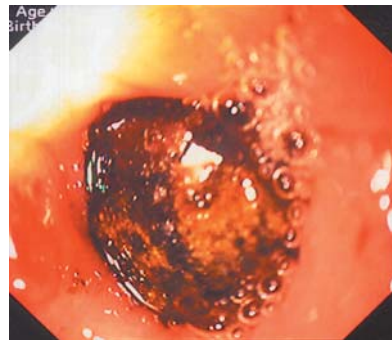

Abbildung 3

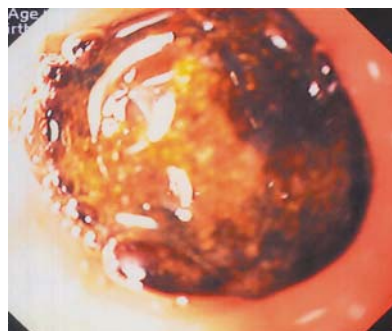


Abbildung 4

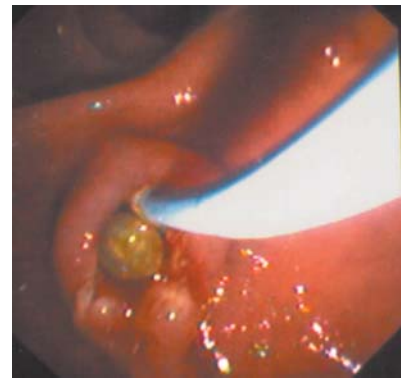
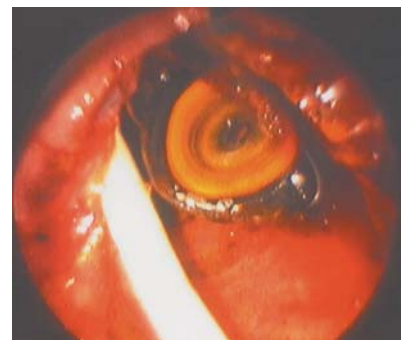


Abbildung 5



Alle Abbildungen: © Prof. F. Schreiber, Graz

Mitteilungen aus der Redaktion

Besuchen Sie unsere zeitschriftenübergreifende Datenbank

[Bilddatenbank](#)

[Artikeldatenbank](#)

[Fallberichte](#)

e-Journal-Abo

Beziehen Sie die elektronischen Ausgaben dieser Zeitschrift hier.

Die Lieferung umfasst 4–5 Ausgaben pro Jahr zzgl. allfälliger Sonderhefte.

Unsere e-Journale stehen als PDF-Datei zur Verfügung und sind auf den meisten der marktüblichen e-Book-Readern, Tablets sowie auf iPad funktionsfähig.

[Bestellung e-Journal-Abo](#)

Haftungsausschluss

Die in unseren Webseiten publizierten Informationen richten sich **ausschließlich an geprüfte und autorisierte medizinische Berufsgruppen** und entbinden nicht von der ärztlichen Sorgfaltspflicht sowie von einer ausführlichen Patientenaufklärung über therapeutische Optionen und deren Wirkungen bzw. Nebenwirkungen. Die entsprechenden Angaben werden von den Autoren mit der größten Sorgfalt recherchiert und zusammengestellt. Die angegebenen Dosierungen sind im Einzelfall anhand der Fachinformationen zu überprüfen. Weder die Autoren, noch die tragenden Gesellschaften noch der Verlag übernehmen irgendwelche Haftungsansprüche.

Bitte beachten Sie auch diese Seiten:

[Impressum](#)

[Disclaimers & Copyright](#)

[Datenschutzerklärung](#)