

Journal für
**Gastroenterologische und
Hepatologische Erkrankungen**

Fachzeitschrift für Erkrankungen des Verdauungstraktes

Endoskopie-Bilder-Quiz:

Tubulovillöses Adenom

Häfner M

*Journal für Gastroenterologische
und Hepatologische Erkrankungen*

2004; 2 (4), 41

Österreichische Gesellschaft
für Gastroenterologie und
Hepatologie

www.oeggh.at



ÖGGH

Österreichische Gesellschaft
für Chirurgische Onkologie

www.aco-asso.at

acoasso
Österreichische Gesellschaft für Chirurgische Onkologie
Austrian Society of Surgical Oncology


Homepage:

**[www.kup.at/
gastroenterologie](http://www.kup.at/gastroenterologie)**

**Online-Datenbank mit
Autoren- und Stichwortsuche**

Indexed in EMBASE/Compendex, Geobase
and Scopus

www.kup.at/gastroenterologie

Member of the 

Krause & Pachernegg GmbH · VERLAG für MEDIZIN und WIRTSCHAFT · A-3003 Gablitz

P.b.b. 032035263M, Verlagspostamt: 3002 Purkersdorf, Erscheinungsort: 3003 Gablitz

M. Häfner

ENDOSKOPIE-BILDER-QUIZ

Nachstehend finden Sie ein Bild, die Auflösung des Quiz finden Sie im Internet unter www.kup.at/gastroenterologie sowie in der nächsten Ausgabe.

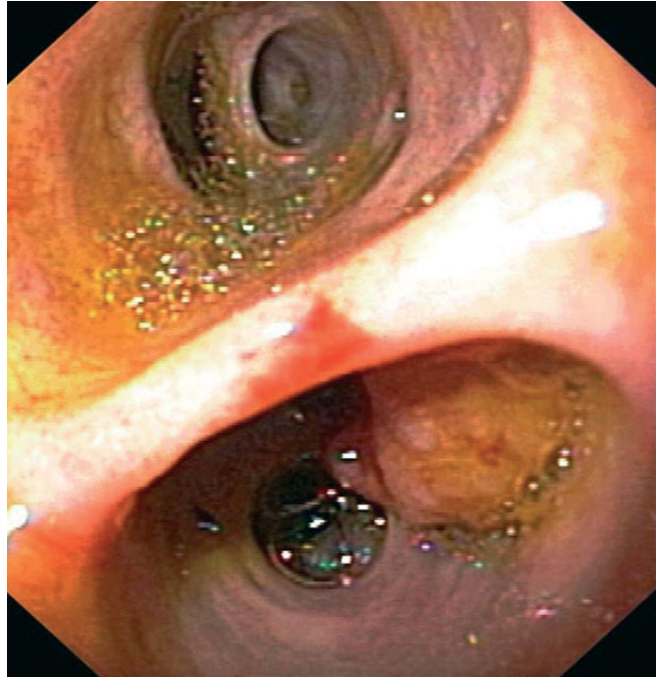Welche anatomische Region zeigt dieses Bild? Welche Pathologie ist darauf abgebildet?

Auflösung

Korrespondenzadresse:

Dr. Michael Häfner
Abteilung für Gastroenterologie und
Hepatologie
Universitätsklinik für
Innere Medizin IV
A-1090 Wien,
Währinger Gürtel 18–20
E-mail:
Michael.Haefner@meduniwien.ac.at

Abbildung 1



M. Häfner

ENDOSKOPIE-BILDER-QUIZ

ENDOSKOPIE-
BILDER-QUIZ

AUFLÖSUNG AUS NR. 4/04, S. 41

Bei der Patientin wurden vor 15 Jahren eine Choledochoduodenostomie durchgeführt (Abb. 1, siehe Pfeil). Im Rahmen einer Gastroskopie wurde der Ductus choledochus sondiert und eine polypoide Raumforderung im Bereich des rechten Ductus hepaticus proprius diagnostiziert (Abb. 2, 3).

Histologisch handelte es sich um ein tubulovillöses Adenom mit hochgradigen Dysplasien. Die Patientin wurde einer chirurgischen Sanierung zugeführt.

Korrespondenzadresse:

Dr. Michael Häfner
Abteilung für Gastroenterologie und
Hepatologie
Universitätsklinik für
Innere Medizin IV
A-1090 Wien,
Währinger Gürtel 18–20
E-mail:
Michael.Haefner@meduniwien.ac.at

Abbildung 1

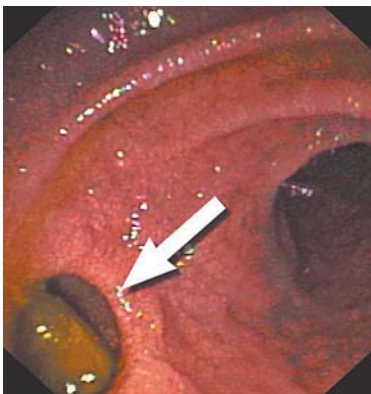

Abbildung 2

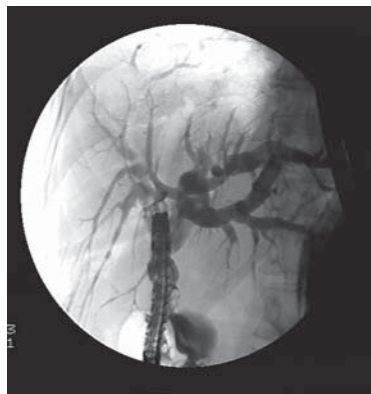
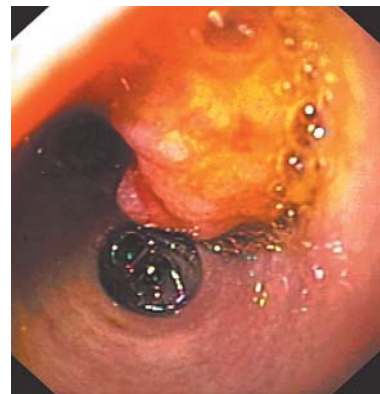


Abbildung 3



Mitteilungen aus der Redaktion

Besuchen Sie unsere zeitschriftenübergreifende Datenbank

[Bilddatenbank](#)

[Artikeldatenbank](#)

[Fallberichte](#)

e-Journal-Abo

Beziehen Sie die elektronischen Ausgaben dieser Zeitschrift hier.

Die Lieferung umfasst 4–5 Ausgaben pro Jahr zzgl. allfälliger Sonderhefte.

Unsere e-Journale stehen als PDF-Datei zur Verfügung und sind auf den meisten der marktüblichen e-Book-Readern, Tablets sowie auf iPad funktionsfähig.

[Bestellung e-Journal-Abo](#)

Haftungsausschluss

Die in unseren Webseiten publizierten Informationen richten sich **ausschließlich an geprüfte und autorisierte medizinische Berufsgruppen** und entbinden nicht von der ärztlichen Sorgfaltspflicht sowie von einer ausführlichen Patientenaufklärung über therapeutische Optionen und deren Wirkungen bzw. Nebenwirkungen. Die entsprechenden Angaben werden von den Autoren mit der größten Sorgfalt recherchiert und zusammengestellt. Die angegebenen Dosierungen sind im Einzelfall anhand der Fachinformationen zu überprüfen. Weder die Autoren, noch die tragenden Gesellschaften noch der Verlag übernehmen irgendwelche Haftungsansprüche.

Bitte beachten Sie auch diese Seiten:

[Impressum](#)

[Disclaimers & Copyright](#)

[Datenschutzerklärung](#)