

Journal für

# Neurologie, Neurochirurgie und Psychiatrie

www.kup.at/  
JNeurolNeurochirPsychiatr

Zeitschrift für Erkrankungen des Nervensystems

## Der akute Vestibularisausfall

Wiest G, Deecke L

*Journal für Neurologie*

*Neurochirurgie und Psychiatrie*

2005; 6 (1), 28-32

Homepage:

**www.kup.at/**

**JNeurolNeurochirPsychiatr**

Online-Datenbank  
mit Autoren-  
und Stichwortsuche

Indexed in  
EMBASE/Excerpta Medica/BIOBASE/SCOPUS

Krause & Pachernegg GmbH • Verlag für Medizin und Wirtschaft • A-3003 Gablitz

P.b.b. 02Z031117M,

Verlagsort: 3003 Gablitz, Linzerstraße 177A/21

Preis: EUR 10,-

Unsere Räucherkegel fertigen wir aus den feinsten **Kräutern** und **Hölzern**, vermischt mit dem wohlriechenden **Harz** der **Schwarzföhre**, ihrem »Pech«. Vieles sammeln wir wild in den Wiesen und Wäldern unseres **Bio-Bauernhofes** am Fuß der Hohen Wand, manches bauen wir eigens an. Für unsere Räucherkegel verwenden wir reine **Holzkohle** aus traditioneller österreichischer Köhlerlei.

»Eure Räucherkegel sind einfach wunderbar.  
Bessere Räucherkegel als Eure sind mir nicht bekannt.«  
– Wolf-Dieter Storl

synthetische  
**OHNE**  
Zusätze

# Waldweihrauch

»Feines Räucherwerk  
aus dem *Schneeberg*«  
L A N D



[www.waldweihrauch.at](http://www.waldweihrauch.at)

# Der akute Vestibularisausfall

G. Wiest, L. Deecke

Der akute Vestibularisausfall bzw. die Neuritis vestibularis ist gekennzeichnet durch plötzlich auftretenden Drehschwindel – häufig assoziiert mit vegetativen Symptomen in Form von Übelkeit und Erbrechen –, horizontal-rotatorischem Spontannystagmus und ipsiläsoneller Fall- bzw. Zugtendenz. Die Hauptaufgabe des erstuntersuchenden Neurologen bei einem Patienten mit akutem prolongiertem Drehschwindel besteht in der Differenzierung zwischen einer peripheren oder zentral-vestibulären Ursache der Symptome, da bestimmte Formen zentral-vestibulärer Läsionen für den Patienten lebensgefährlich sein können und einer unmittelbaren Intervention bedürfen. Die Diagnosestellung eines peripheren Vestibularisausfalles kann vom Arzt bereits am Krankenbett erfolgen, unter Berücksichtigung der Gesetzmäßigkeiten des „peripher“ bedingten Spontannystagmus (Alexander's Gesetz) und mittels Testung des vestibulo-okulären Reflexes im Hochfrequenzbereich (Kopfpulstest).

**Schlüsselwörter:** Akuter Vestibularisausfall, Neuritis vestibularis, Vertigo, Nystagmus

**Acute Unilateral Vestibular Paralysis.** Acute unilateral vestibular paralysis, commonly also referred to as vestibular neuritis, is characterized by the acute onset of rotatory vertigo – which is frequently accompanied by nausea and vomiting –, horizontal-rotatory nystagmus and postural imbalance. The first task of the examining neurologist in a patient with acute prolonged vertigo is to determine whether the symptoms are of peripheral or central origin, because some central causes of acute vertigo can be life threatening and may require immediate intervention. The diagnosis of vestibular neuritis can usually be accomplished by the physician at bedside in consideration of the main features of peripheral spontaneous nystagmus (Alexander's law) and by means of bedside testing of high-frequency vestibulo-ocular reflex function (Head-thrust test). *J Neurol Neurochir Psychiatr* 2005; 6 (1): 28–32.

**Key words:** acute vestibular paralysis, neuritis vestibularis, vertigo, nystagmus

Für den akuten peripheren Vestibularisausfall, im klinischen Sprachgebrauch üblicherweise als „Neuritis vestibularis“ (NV) bezeichnet, werden häufig auch Synonyme wie Neuronitis vestibularis, Labyrinthitis oder unilaterale Vestibulopathie verwendet. Die Vielfalt der Termini weist auf die Tatsache, daß es sich bei der NV um ein klinisches Syndrom handelt, welches vielfältige Ursachen haben kann. Der akute Vestibularisausfall stellt nach dem benignen paroxysmalen Lagerungsschwindel und dem Morbus Menière die dritthäufigste Form des peripher vestibulär bedingten Drehschwindels dar.

Für den Neurologen bedeutsam ist die Differenzierung der NV vom zentral vestibulären Drehschwindel, der oft durch lebensbedrohliche zerebelläre Blutungen oder Infarkte bedingt sein kann [1]. Die Differentialdiagnose gelingt üblicherweise bereits am Krankenbett nach klinisch-neurologischer Untersuchung, Nystagmusanalyse mittels Frenzelbrille und Durchführung des „Head-thrust“-Manövers.

## Klinik

Das klinische Erscheinungsbild der NV ist durch die Trias plötzlich auftretender Drehschwindel, Gangunsicherheit bzw. Falltendenz sowie Spontannystagmus charakterisiert. Im Gegensatz zum unsystematisierten Schwankschwindel kommt es beim einseitigen Vestibularisausfall zu einem systematisierten, d. h. richtungsbestimmten, Drehschwindel, der kontraversiv – also zum gesunden Ohr gerichtet – ist.

Während auch der Spontannystagmus mit der raschen Phase zum gesunden Ohr schlägt, so ist die Falltendenz bzw. die Zugtendenz beim Gehen ipsilateral zur Läsionsseite gerichtet.

Diese Gesetzmäßigkeiten sind pathophysiologisch erklärbar. Die Ursache des Drehschwindels liegt in einem

plötzlich aufgetretenen Ungleichgewicht der tonischen Aktivität zwischen beiden Vestibularorganen. Das verbliebene intakte Vestibularorgan überwiegt mit seiner tonischen Ruheaktivität über das ausgefallene Organ und führt über die vestibulo-okulären Bahnen zur tonischen Deviation der Bulbi in Richtung zur Läsionsseite (= langsame Phase des Spontannystagmus). In der Folge kommt es zur raschen Rückstellung der Bulbi in die Gegenrichtung (= rasche Phase des Spontannystagmus), was schließlich mit dem o. g. Spontannystagmus zur gesunden Seite korreliert.

Der Spontannystagmus ist immer ein kombinierter horizontal-rotatorischer Nystagmus, ein eindeutiger linearer Nystagmus widerspricht der Diagnose einer NV. Die Schlagebene des Nystagmus entspricht dabei der Ebene des betroffenen Bogenganges [2]. Der für die NV pathognomonische horizontalrotatorische Nystagmus läßt somit aufgrund seiner Phänomenologie bereits auf eine kombinierte Bogengangläsion schließen, bei der die resultierende Schlagebene der Vektorensumme zweier Bogengänge entspricht. Untersuchungen der dreidimensionalen Kinematik des vestibulo-okulären Reflexes bei Patienten mit NV bestätigten die Annahme, daß es sich bei der NV nicht um einen kompletten einseitigen Ausfall des Vestibularorganes handelt, sondern um eine partielle Läsion des superioren Abschnittes des Nervus vestibularis bzw. der Afferenzen des horizontalen und des anterioren Bogenganges [3]. Einen weiteren indirekten Hinweis für die Intaktheit des posterioren Bogenganges bei der NV liefert die klinische Erfahrung, daß Patienten nach einem Vestibularisausfall häufig ipsilateral zur Läsionsseite einen benignen paroxysmalen Lagerungsschwindel (trotz Ausfall des anterioren und horizontalen Bogenganges) entwickeln [4, 5]. Ätiologisch könnten für die selektive Affektion des anterioren und horizontalen Bogenganges sowohl eine selektive Entzündung des superioren Anteils des Vestibularisnervs als auch die anatomischen Gegebenheiten der knöchernen Anteile dieser Bogengänge eine Rolle spielen [6, 7]. Wenngleich im Akutstadium des Vestibularisausfalles der Spontannystagmus bereits ohne Frenzelbrille, also unter visueller Fixation, zu beobachten ist, so wird letzterer im weiteren Verlauf zunehmend durch visuelle Fixation unterdrückt (Fixationssuppression) und nur mehr mittels Frenzelbrille bzw. Nystagmographie diagnos-

Aus der Universitätsklinik für Neurologie, Wien  
Korrespondenzadresse: Univ.-Prof. Dr. med. Gerald Wiest, Universitätsklinik für Neurologie, A-1090 Wien, Währinger Gürtel 18–20;  
E-Mail: gerald.wiest@meduniwien.ac.at

tizierbar. Im Stadium der Teilkompensation ist selbst der Spontannystagmus oft nur mehr durch den Kopfschütteltest unter der Frenzelbrille induzierbar.

Ein weiteres Charakteristikum des Spontannystagmus im Rahmen der NV ist die Tatsache, daß sowohl die Geschwindigkeit als auch die Amplitude des Nystagmus in Blickrichtung der raschen Phase des Spontannystagmus zunimmt, und beim Blick in Richtung der langsamen Phase abnimmt, bzw. der Nystagmus vollends verschwindet. Diese Gesetzmäßigkeiten werden unter dem Begriff des Alexander'schen Gesetzes zusammengefaßt und können unter Umständen – etwa bei einem Patienten mit bereits durch Fixationssuppression unterdrücktem Spontannystagmus, jedoch induzierbarem Nystagmus in Blickrichtung der raschen Phase – mit einem zerebellär bedingten Blickrichtungsnystagmus verwechselt werden. Zusätzliche Störungen der Okulomotorik, wie etwa der Sakkadengeschwindigkeit bzw. Genauigkeit oder der langsamen Folgebewegungen (smooth pursuit), werden beim Vestibularisausfall nicht gefunden. Eine in der Nystagmographie eventuell diagnostizierbare Seitendifferenz des optokinetischen Nystagmus (OKN) ist durch die vestibuläre Tonusimbalance mit Beschleunigung der langsamen Phase des OKN in Richtung zur Läsionsseite bedingt. Da der superiore Anteil des Vestibularisnervs nicht nur den anterioren und horizontalen Bogengang, sondern auch Teile der sakkulären und utrikulären Otolithenmatrix versorgt, kann es in seltenen Fällen auch zu Symptomen der gravizeptiven Bahnen in Form von skew deviation (das Auge der Läsionsseite ist dabei tieferstehend als das kontralaterale) oder okulärer Torsion kommen, wobei letztere nur durch eine Funduskopie verifiziert [8] und von einer Störung der zentralen Otolithenbahn oft kaum differenziert werden kann.

Im Gegensatz zum Spontannystagmus ist beim akuten Vestibularisausfall die Falltendenz, welche im Romberg-Test objektiviert werden kann, ipsilateral zur Läsionsseite gerichtet. Auch im sogenannten Bárány'schen Zeigeversuch kommt es dabei zu einem Vorbeizeigen zur Läsionsseite hin. Die Ursachen dieser Symptome liegen ebenfalls in der vestibulären Tonusimbalance und den damit veränderten vestibulospinalen Halte- und Stellungsreflexen. Die Messung der modifizierten vestibulospinalen Reflexe mittels Stabilometrie stellt dabei ein wichtiges Instrument in der Verlaufskontrolle bzw. Objektivierung der Remission eines Vestibularisausfalles dar [9].

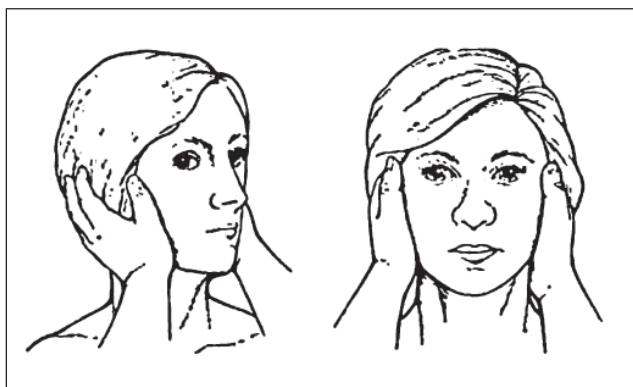
## Diagnostik

Ein unauffälliger neurologischer Status in Verbindung mit den unter der Frenzelbrille beobachtbaren Charakteristika des Spontannystagmus sollte bereits bei der Untersuchung am Krankenbett eine weitgehend klare Diagnose einer NV ermöglichen. Ein weiterer sehr nützlicher „Bedside“-Test ist der von Halmagyi und Curthoys [10] eingeführte „Head-thrust“-Test, der es ermöglicht, ohne Hilfsmittel die Funktionsfähigkeit des vestibulo-okulären Reflexes zu prüfen. Das Manöver beruht darauf, daß die Fähigkeit, einen Punkt während einer raschen passiven Kopfdrehung zu fixieren, durch das vestibuläre System und nicht durch das optokinetische oder den zerviko-okulären Reflex gewährleistet wird (Abb. 1). Die klinisch neurophysiologische Standardmethode zur Objektivierung eines einseitigen Vestibularisausfalles ist die Elektronystagmographie inklusive der Untersuchung des kalorischen Nystagmus [11, 12], welche jedoch bei eindeutigen klinischen Befund nicht unbedingt erforderlich

ist [13]. Der Vorteil der Methode ist einerseits der Nachweis einer einseitigen kalorischen Untererregbarkeit des betroffenen Labyrinths, andererseits können sämtliche Okulomotorik-Parameter untersucht werden, die auch bei kleineren Hirnstammläsionen um den Vestibulariskern mitbetroffen wären, und somit können auch seltene zentral-vestibuläre – insbesondere peripher-vestibuläre Ausfälle sehr ähnliche – Läsionen ausgeschlossen werden. Bildgebende Verfahren, insbesondere MRI-Studien, konnten bislang keinerlei Läsionen am Vestibularisnerv bzw. am Ganglion bei Patienten mit NV nachweisen [14]. Selbst Untersuchungen mittels hochauflösender MRI-Sequenzen und hochdosierter Gadolinium-Applikation an Patienten mit idiopathischer NV konnten keine Läsionen in Labyrinth, Vestibularisnerv oder vestibulärem Ganglion feststellen [15]. MRT-Untersuchungen sind daher bei klinisch eindeutigem Befund nicht indiziert, werden jedoch bei Vorhandensein zusätzlicher neurologischer Symptome, bei Patienten mit plötzlichem Drehschwindel und positiven Schlaganfallsrisikofaktoren sowie bei akutem Drehschwindel, der von heftigen Kopfschmerzen begleitet wird, empfohlen [1]. Nachdem bisher noch keine klaren Beweise für eine virale Genese der NV vorliegen, sind auch virale Untersuchungen (Serologie und Kulturen) zur weiteren Abklärung nicht empfehlenswert [13]. Der Ablauf der diagnostischen Maßnahmen bei Patienten mit akuter Drehschwindelsymptomatik ist in Abbildung 2 zusammengefaßt.

## Verlauf

Die NV beginnt in der Regel akut mit heftigem Drehschwindel, Oszillopsien, Fallneigung, Übelkeit und Erbrechen. Fallweise berichten Patienten jedoch über kurzzeitige Drehschwindelepisoden, welche Stunden oder wenige Tage vor der eigentlichen Ausfallssymptomatik auftraten. Die Patienten bevorzugen in dieser „akuten“ Phase, welche



**Abbildung 1:** Klinischer „Bedside“-Test zur Funktionsprüfung des horizontalen vestibulo-okulären Reflexes (VOR) nach Halmagyi und Curthoys („Head-thrust“-Manöver [10]). Die Abbildung zeigt die Prüfung des rechten horizontalen Bogenganges. Der Kopf des Patienten wird zunächst etwas nach links gedreht und der Patient gebeten, die Nasenspitze des Untersuchers ständig zu fixieren (linkes Bild). Anschließend wird der Kopf durch den Untersucher rasch zur Mitte gedreht, während der Patient die Fixation beibehält. Normalerweise ist es für den Patienten möglich, die Fixation beizubehalten und es sind keinerlei kompensatorische Rückstellsakkaden notwendig (rechtes Bild). Bei einseitigem Vestibularisausfall, also fehlendem horizontalem VOR, kann der Patient die Fixation nicht beibehalten und die Augen gehen während der raschen Rotation des Kopfes mit dem Kopf mit (nach rechts), sodaß der Patient nach Erreichen der Mittelstellung des Kopfes Rückstellsakkaden in die Gegenrichtung ausführt (nach links), um die Augen wieder auf den Fixationspunkt zurückzustellen. Diese Rückstellsakkaden können vom gegenüberstehenden Untersucher beobachtet werden. Aus: Goebel JA, The Ten-Minute Examination of the Dizzy Patient. Semin Neurol 2001; 21: 391–8. Nachdruck mit freundlicher Genehmigung von Thieme Medical Publishers, New York.

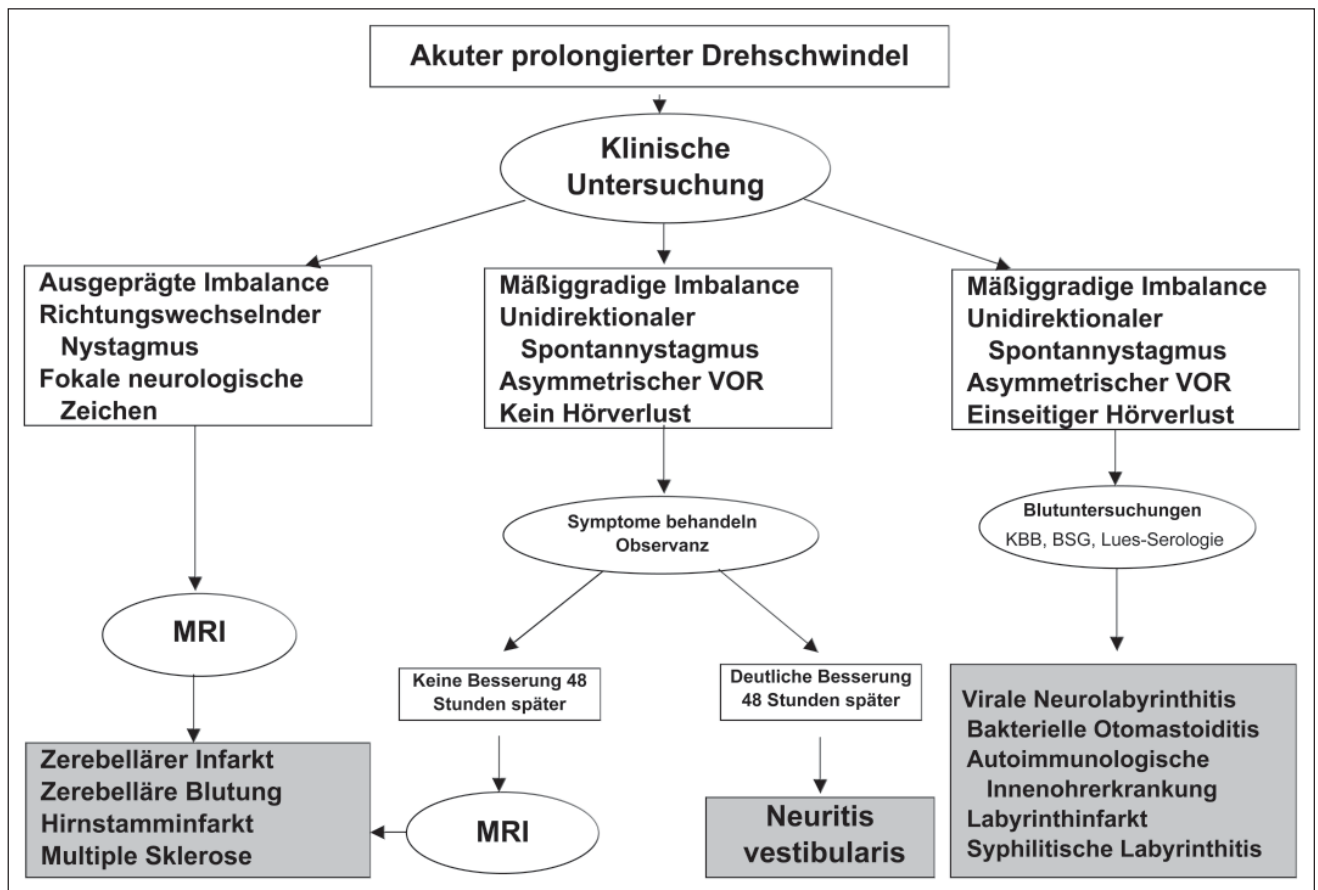


Abbildung 2: Algorithmus zur Diagnostik des akuten prolongierten Vertigos

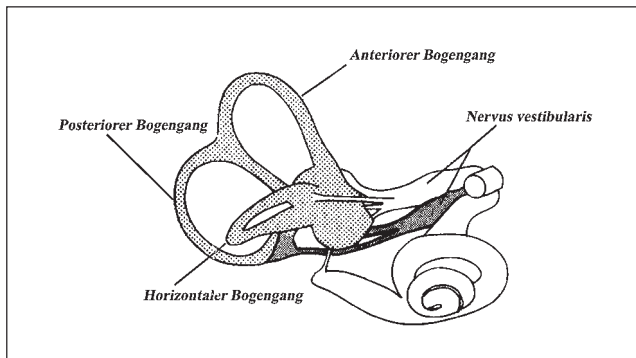
ca. 1–3 Tage andauert, ruhig im Bett liegen zu bleiben, da jede Bewegung das subjektive Schwindelgefühl verstärkt. Nicht selten wird aufgrund dieses Verhaltens zunächst oft an einen benignen paroxysmalen Lagerungsschwindel gedacht, der ebenfalls durch Lageänderung getriggert wird. Der Spontannystagmus wird üblicherweise nach 3–5 Tagen durch Fixation vollständig unterdrückt und ist in diesem Stadium nur mehr unter der Frenzelbrille nachweisbar (oft über mehrere Wochen).

Als Zeichen der bereits eingetretenen zentralen Kompensation nach mehreren Wochen ist ein Spontannystagmus oft nur mehr nach Durchführung des Kopfschütteltests unter der Frenzelbrille feststellbar (Kopfschüttelnystagmus). Die Patienten fühlen sich in dieser Phase weitgehend symptomfrei, lediglich bei raschen Kopfbewegungen kann es je nach Kompensation bzw. Remission der Vestibularisfunktion kurzzeitig zu Unsicherheitsgefühl und Oszillopsien kommen. Langzeitverlaufskontrollen zeigten, daß sich nur etwa 50–60% der Patienten nach abgelaufener NV vollkommen beschwerdefrei fühlten [16]. Die eigentliche Kompensation eines einseitigen Vestibularisausfalls resultiert aus der Kombination einer Remission der Funktionsfähigkeit des betroffenen peripheren Vestibularorgans, welche bei der NV üblicherweise inkomplett ist [17, 18], und der zentralen Kompensation der vestibulären Tonusimbalance. Zusätzlich scheinen andere sensorische Systeme, wie etwa das visuelle und vor allem das somatosensorische System, das einseitige vestibuläre Defizit zumindest teilweise auszugleichen [19]. Obwohl Patienten mit permanentem unilateralem Ausfall besonders VOR-Defizite im hohen Frequenzbereich aufweisen, zeigten neueste Studien, daß diese Patienten beim Laufen

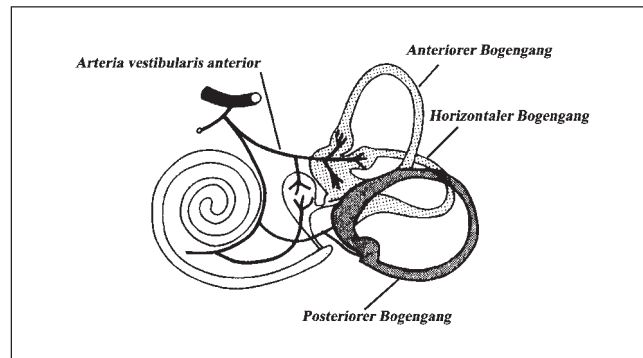
– einer Tätigkeit, welche vor allem der Integrität des oberen Frequenzspektrums des VOR bedarf – mehr Rumpfstabilität aufwiesen als beim langsamen Gehen [20, 21]. Erklärt wird dieses Phänomen mit der Vermutung, daß spinale Motorprogramme destabilisierende vestibuläre Afferenzen beim Laufen besser unterdrücken als bei langsamem Gehen.

## Ätiologie

Die Diskussion um die Ätiologie der akuten NV ist nach wie vor kontrovers. Mehrere Studien erhärten die virale Hypothese, insbesondere nach Identifizierung von Herpes simplex-Virus Typ 1-DNA im menschlichen Vestibularganglion und in den Vestibulariskernen [6, 22]. Als Erklärung für die pathognomonische Ausparung des posterioren Bogenganges im Rahmen einer NV führten manche Autoren in diesem Zusammenhang die anatomischen Gegebenheiten dieses Bogenganges an, der von zwei Nervenästen, die die posteriore Kupula durch verschiedene knöcherne Kanäle erreichen, versorgt wird (Abb. 3). Weitere Argumente für eine virale Genese sind die häufig viralen Prodromi vor Krankheitsbeginn, das epidemische Vorkommen, das häufige Betroffensein von mehreren Familienmitgliedern, und nicht zuletzt die jahreszeitlichen Bindungen, hier ist v. a. der Frühling und Frühsommer zu nennen [4]. Auch Post-mortem-Studien belegten Atrophien des Vestibularnervs und des vestibulären Sinnesepithels, ähnlich den pathologischen Veränderungen bei viralen Innenohraffektionen im Rahmen einer Masern- oder Mumpsinfektion [24]. Schließlich konnten auch in tierexperimentellen Arbeiten eine selektive Infektion des Labyrinths und/oder des Vestibularnervs induziert werden [25, 26].



**Abbildung 3:** Innervation der Bogengänge durch den Nervus vestibularis. Die Aussparung des posterioren Bogenganges im Rahmen einer NV wäre durch eine (virale) Infektion jener Vestibularisanteile erklärbar, die nur den horizontalen und anterioren Bogengang versorgen (weiß). Mod. nach [23]



**Abbildung 4:** Vaskuläre Versorgung des Vestibularorgans. Die Aussparung des posterioren Bogenganges im Rahmen eines einseitigen Vestibularis-ausfalls wäre durch die isolierte Affektion der Arteria vestibularis anterior erklärbar, da letztere nur den anterioren und horizontalen Bogengang versorgt. Der posteriore Bogengang wird durch die A. vestibularis posterior versorgt. Mod. nach [23]

Die häufige Assoziation von Drehschwindelsymptomen und Migräne lassen zudem auch eine vaskuläre Ursache in der Ätiologie der „Neuritis vestibularis“ annehmen [27]. Bisher liegen jedoch bis auf wenige Einzelfallbeschreibungen wenig Daten vor, welche diese Theorie auch pathophysiologisch erhärten würden (Abb. 4). Lee et al. [28] konnten in einer Post-mortem-Studie bei einem Patienten Hinweise für eine vaskuläre Labyrinthläsion finden. In dieser Hinsicht ist auch interessant zu bemerken, daß Patienten mit NV im Vergleich zu Patienten mit Morbus Menière signifikant höhere Serumspiegel von Fibrinogen, Lipoprotein A, D-Dimer sowie niedrigere Folsäurespiegel aufwiesen [29].

### Differentialdiagnose (Tab. 1)

Die wichtigste Differentialdiagnose zum akuten einseitigen Vestibularisausfall stellt der zentral-vestibuläre Drehschwindel durch Läsionen im Hirnstamm bzw. Zerebellum dar.

Da es sowohl bei peripher- als auch zentral-vestibulären Läsionen zu akutem und prolongiertem Vertigo kommt (prolongierter Vertigo ist definitionsgemäß eine Drehschwindelsymptomatik, die länger als ein paar Stunden anhält), stellt die Dauer der Symptomatik kein verlässliches Differenzierungsmerkmal dar. Auch in Hinblick auf die posturale Stabilität ist keine klare Differenzierung möglich, obwohl Patienten mit akut peripherem Vestibularisausfall üblicherweise trotz Zugtendenz zur Läsionsseite fähig sind, zu stehen, und Patienten mit zentralem Drehschwindel nur mit Unterstützung stehen können. Wenn der akute Drehschwindel mit einseitigem Hörverlust assoziiert ist, sollte differentialdiagnostisch an Innenohraffektionen wie Labyrinthitis, Labyrinthinfarkt oder an eine Perilymphfistel gedacht werden. Auch Menière-Attacken können sich vor allem am Beginn der Erkrankung monosymptomatisch, d. h. mit isoliertem Vertigo und Nystagmus, präsentieren, und sind dann klinisch nur durch den Verlauf (Menière-Attacken dauern selten länger als 4–5 Stunden) von einer NV abzu-

**Tabelle 1:** Differentialdiagnosen bei akutem, prolongiertem Vertigo

Ursache	Anamnese	Klinik	Zusatzdiagnostik
<b>Neuritis vestibularis (NV)</b>	Entwicklung innerhalb von Stunden; Remission in wenigen Tagen; Fallweise nach grippeähnlichem Infekt	„Peripherer Spontannystagmus“; positiver „Head-thrust“-Test, Zug-/Falltendenz ipsilateral zur Läsionsseite	Elektronystagmographie: einseitige kalorische Un- bzw. Untererregbarkeit Audiogramm: normal Bildgebung: normal
<b>Labyrinthitis</b>	Entwicklung innerhalb von Minuten bis Stunden; evtl. Assoziation mit Infekten des Innenohres, der Meningen oder systemischer Infektion	Symptomatik wie bei NV, jedoch zusätzlich einseitige Hörminderung bzw. Hörverlust	Elektronystagmographie: einseitige kalorische Un- bzw. Untererregbarkeit Audiogramm: leichte bis schwere ipsilaterale sensorineurale Hörminderung Bildgebung: normal
<b>Labyrinthinfarkt</b>	Akuter Beginn; evtl. vorbestehende vaskuläre Erkrankungen; Assoziation mit neurologischen Zusatzsymptomen möglich	Symptomatik wie bei NV, jedoch zusätzlich einseitige Hörminderung bzw. Hörverlust; Assoziation mit neurologischen Ausfällen möglich	Elektronystagmographie: einseitige kalorische Unerregbarkeit Audiogramm: schwerer ipsilateraler, sensorineuraler Hörverlust Bildgebung: evtl. stumme Infarkte in der MRT
<b>Perilymphfistel</b>	Akuter Beginn in Verbindung mit Kopftrauma, Barotrauma, evtl. auch nach Heben, Husten oder Niesen; evtl auch Assoziation mit chronischer Otitis mit Cholesteatom	Symptomatik wie bei NV, jedoch zusätzlich einseitige Hörminderung bzw. Hörverlust; mögliche Perforation des Trommelfells; Positiver Fistel-Test (Vertigo und Nystagmus bei Druck im äußeren Gehörgang)	Elektronystagmographie: einseitige kalorische Un- bzw. Untererregbarkeit Audiogramm: leichte bis moderate ipsilaterale sensorineurale Hörminderung Bildgebung: Evtl. Cholesteatom induzierte Erosionen des Schläfenbeins
<b>Hirnstamm- bzw. Zerebellärer Infarkt</b>	Akuter Beginn; evtl. vorbestehende TIA bzw. vaskuläre Voranamnese; Üblicherweise mit neurologischen Zusatzsymptomen assoziiert	„Zentraler“ Spontannystagmus“; positiver „Head-thrust“-Test, falls Vestibulariskern bzw. Faszikel des VIII. Hirnnervs mitbetroffen; oft mit zusätzlichen neurologischen Ausfällen assoziiert	Elektronystagmographie: einseitige kalorische Unerregbarkeit falls Vestibulariskern bzw. Faszikel mitbetroffen Audiogramm: ipsilateraler Hörverlust, wenn AICA involviert Bildgebung: im MRI Infarkt in Pons, Medulla oder Zerebellum

grenzen. Die klinische Diagnose eines Morbus Menière erfordert allerdings das Auftreten mehrerer Vertigo-Attacken mit assoziierter Hörminderung bzw. Hörverlust.

Bei der klinischen Untersuchung sollte bedacht werden, daß der „Head-thrust“-Test auch bei Hirnstammläsionen im Bereich des Vestibulariskerns bzw. des intrapontinen faszikulären Abschnittes des VIII. Hirnnervs pathologisch sein kann, zumeist finden sich jedoch zusätzliche neurologische Symptome des lateralen Hirnstammes, welche die Differentialdiagnose ermöglichen.

## Therapie

Aufgrund des Fehlens eines eindeutigen pathophysiologischen Konzepts der NV liegt der Schwerpunkt der Pharmakotherapie im Initialstadium vor allem in der symptomatischen Therapie bzw. Suppression von Schwindelbeschwerden und Nausea. In den ersten drei Tagen der Symptomatik werden deshalb vor allem Benzodiazepine sowie Antivertiginosa (Dimenhydrinat, Skopolamin) empfohlen [23]. Nach Sistieren der Beschwerden sollten diese Medikamente jedoch abgesetzt werden, da sie die einsetzende zentrale Kompensation verzögern. Obwohl einige Daten über den Einsatz von Kortikosteroiden und antiviralen Substanzen vorliegen, konnte die eindeutige Effektivität in Studien jedoch noch nicht nachgewiesen werden. Ariyasu et al. [30] fanden in einer kontrollierten Studie, daß Kortikosteroide im Vergleich zu Placebo hinsichtlich der Remission vestibulärer Symptome effektiver seien. Die Validität dieser Studie wird jedoch durch die fehlende Homogenität der Diagnose („acute vestibular vertigo“) der untersuchten Patienten gemindert.

Ein nicht zu vernachlässigender Faktor in der weiteren Rehabilitation ist das Balancetraining, das an die Akutphase angeschlossen werden sollte, sobald der Spontanystagmus klinisch nicht mehr nachzuweisen ist. In einer randomisierten prospektiven Therapiestudie konnten Strupp et al. [9] nachweisen, daß Patienten mit NV nach einem vestibulären Balancetraining eine signifikant bessere Rumpfstabilität in der Stabimetrie aufwiesen, als eine unbehandelte Kontrollgruppe.

## Literatur:

- Hotson JR, Baloh RW. Acute vestibular syndrome. *N Engl J Med* 1998; 339: 680–5.
- Suzuki J, Cohen B. Head, eye, body and limb movements from semi-circular canal nerves. *Exp Neurol* 1964; 10: 333–405.
- Fetter M, Dichgans J. Vestibular neuritis spares the inferior division of the vestibular nerve. *Brain* 1996; 119: 755–63.
- Baloh RW, Honrubia V. *Clinical neurophysiology of the vestibular system*. 3<sup>rd</sup> ed. Oxford University Press, New York, 2001.
- Schuknecht HF. Positional vertigo: clinical and experimental observations. *Trans Am Acad Ophthalmol Otol* 1962; 66: 319–31.
- Arbusow V, Schulz P, Strupp M, Dieterich M, von Reinhardtstoettner A, Rauch A, Brandt T. Distribution of herpes simplex virus type 1 in

- human geniculate and vestibular ganglia: implications for vestibular neuritis. *Ann Neurol* 1999; 46: 416–9.
- Göbel JA, O'Mara W, Gianoli G. Anatomic considerations in vestibular neuritis. *Otol Neurotol* 2001; 22: 512–8.
- Vibert D, Häusler R, Safran AB, Koerner F. Diplopia from skew deviation in unilateral peripheral vestibular lesions. *Acta Otolaryngol* 1996; 116: 170–6.
- Strupp M, Arbusow V, Maag KP, Gall C, Brandt T. Vestibular exercises improve central vestibulospinal compensation after vestibular neuritis. *Neurology* 1998; 51: 838–44.
- Halmagyi GM, Curthoys IS. A clinical sign of canal paresis. *Arch Neurol* 1988; 45: 737–9.
- Anonymous. Assessment: Electronystagmography. Report of the Therapeutics and Technology Assessment Subcommittee. *Neurology* 1996; 46: 1763–6.
- Fife TD, Tusa RJ, Furman JM, Zee DS, Frohman E, Baloh RW, Hain T, Goebel J, Demer J, Eviatar L. Assessment: Vestibular testing techniques in adults and children. Report of the Therapeutics and Technology Assessment Subcommittee of the American Academy of Neurology. *Neurology* 2000; 55: 1431–41.
- Baloh RW. Vestibular neuritis. *N Engl J Med* 2003; 348: 1027–32.
- Hasuike K, Sekitani T, Imate Y. Enhanced MRI in patients with vestibular neuronitis. *Acta Otolaryngol* 1995 (Suppl); 519: 272–4.
- Strupp M, Jäger L, Müller-Lisse U, Arbusow V, Reiser M, Brandt T. High resolution Gd-DTPA MR imaging of the inner ear in 60 patients with idiopathic vestibular neuritis: no evidence for contrast enhancement of the labyrinth or vestibular nerve. *J Vestib Res* 1998; 8: 1–7.
- Okinaka Y, Sekitani T, Okazaki H, Miura M, Tahara T. Progress of caloric response of vestibular neuronitis. *Acta Otolaryngol (Stockh)* 1993; 503: 18–22.
- Bergeniuss J, Perols O. Vestibular neuritis: a follow-up study. *Acta Otolaryngol* 1999; 119: 895–9.
- Schmid-Priscovaeu A, Boehmer A, Obzina H, Straumann D. Caloric and search coil head-impulse testing in patients after vestibular neuritis. *J Assoc Res Otolaryngol* 2001; 2:72–8.
- Strupp M, Arbusow V, Dieterich M, et al. Perceptual and oculomotor effects of neck muscle vibration in vestibular neuritis. Ipsilateral somatosensory substitution of vestibular function. *Brain* 1998; 121: 677–85.
- Brandt T, Strupp M, Benson J. You are better off running than walking with acute vestibulopathy. *Lancet* 1999; 354: 746–7.
- Jahn K, Strupp M, Schneider E, Dieterich M, Brandt T. Differential effects of vestibular stimulation on walking and running. *Neuroreport* 2000; 11: 1745–8.
- Arbusow V, Strupp M, Wasicky R, Horn AK, Schulz P, Brandt T. Detection of herpes simplex virus type 1 in human vestibular nuclei. *Neurology* 2000; 55: 880–2.
- Brandt T. *Vertigo. Its multisensory syndromes*. 2<sup>nd</sup> ed. Springer Verlag, London, 2000.
- Baloh RW, Ishiyama A, Wackym PA, Honrubia V. Vestibular neuritis: clinical-pathological correlation. *Otolaryngol Head Neck Surg* 1996; 114: 586–92.
- Davis LE. Comparative experimental viral neurolabyrinthitis. *Am J Otolaryngol* 1990; 11: 382–8.
- Hirata Y, Sugita T, Gyo K, Yanagihara N. Experimental vestibular neuritis induced by herpes simplex virus. *Acta Otolaryngol* 1993 (Suppl); 503: 79–81.
- Dieterich M, Brandt T. Episodic vertigo related to migraine (90 cases): vestibular migraine? *J Neurol* 1999; 246: 883–92.
- Lee H, Lopez I, Ishiyama A, Baloh RW. Can migraine damage the inner ear? *Arch Neurol* 2000; 57: 1631–4.
- Fattori B, Nacci A, Casani A, Cristofani R, Sagripanti A. Hemostatic alterations in patients with acute, unilateral vestibular paresis. *Otolaryngol Head Neck Surg* 2001; 124: 401–7.
- Ariyasu L, Byl FM, Sprague MS, Adour KK. The beneficial effect of methylprednisolone in acute vestibular vertigo. *Arch Otolaryngol Head Neck Surg* 1990; 116: 700–3.



### Univ.-Prof. Dr. Gerald Wiest

Geboren 1964 in Wien. Studium der Medizin an der Universität Wien ab 1982. Promotion zum Dr. med. univ. 1989. 1990 wissenschaftlicher Mitarbeiter an der Universitätsklinik für Neurologie in Wien. 1991–1992 Forschungsstipendium des Bundesministeriums für Wissenschaft und Kunst zur Mitarbeit am Österreichischen Raumflugprojekt AUSTROMIR (Experiment OPTOVERT: Visuo-vestibuläre Interaktion in Schwerelosigkeit; PI: Univ. Prof. Dr. Christian Müller). Ab 1993 Assistenzarzt an der Universitätsklinik für Neurologie in Wien. 1995 Forschungsaufenthalt am Institut für Sensomotorik der Neurologischen Universitätsklinik in München (Prof. Th. Brandt). Seit 1998 Facharzt für Neurologie und Psychiatrie. 1999–2001 Forschungsaufenthalt an der University of California, Los Angeles, USA (Prof. R. W. Baloh). Habilitation für Neurologie an der Universität Wien 2002. Ausbildung zum Psychoanalytiker an der Wiener Psychoanalytischen Vereinigung.

# Mitteilungen aus der Redaktion

## Besuchen Sie unsere zeitschriftenübergreifende Datenbank

[Bilddatenbank](#)

[Artikeldatenbank](#)

[Fallberichte](#)

## e-Journal-Abo

Beziehen Sie die elektronischen Ausgaben dieser Zeitschrift hier.

Die Lieferung umfasst 4–5 Ausgaben pro Jahr zzgl. allfälliger Sonderhefte.

Unsere e-Journale stehen als PDF-Datei zur Verfügung und sind auf den meisten der marktüblichen e-Book-Readern, Tablets sowie auf iPad funktionsfähig.

[Bestellung e-Journal-Abo](#)

## Haftungsausschluss

Die in unseren Webseiten publizierten Informationen richten sich **ausschließlich an geprüfte und autorisierte medizinische Berufsgruppen** und entbinden nicht von der ärztlichen Sorgfaltspflicht sowie von einer ausführlichen Patientenaufklärung über therapeutische Optionen und deren Wirkungen bzw. Nebenwirkungen. Die entsprechenden Angaben werden von den Autoren mit der größten Sorgfalt recherchiert und zusammengestellt. Die angegebenen Dosierungen sind im Einzelfall anhand der Fachinformationen zu überprüfen. Weder die Autoren, noch die tragenden Gesellschaften noch der Verlag übernehmen irgendwelche Haftungsansprüche.

Bitte beachten Sie auch diese Seiten:

[Impressum](#)

[Disclaimers & Copyright](#)

[Datenschutzerklärung](#)