

Journal für  
**Urologie und Urogynäkologie**

Zeitschrift für Urologie und Urogynäkologie in Klinik und Praxis

**Bulbourethrale kombinierte  
Urethrasuspension: Alternative zur  
AMS-Sphinkterprothese**

John H, Blick N

*Journal für Urologie und  
Urogynäkologie 2005; 12 (4)*

*(Ausgabe für Österreich), 31-34*

*Journal für Urologie und*

*Urogynäkologie 2005; 12 (3)*

*(Ausgabe für Deutschland), 30-33*

*Journal für Urologie und*

*Urogynäkologie 2005; 12 (4)*

*(Ausgabe für Schweiz), 32-35*

Homepage:

[www.kup.at/urologie](http://www.kup.at/urologie)

Online-Datenbank mit  
Autoren- und Stichwortsuche

Indexed in Scopus

Member of the



[www.kup.at/urologie](http://www.kup.at/urologie)

Krause & Pachernegg GmbH · VERLAG für MEDIZIN und WIRTSCHAFT · A-3003 Gablitz

P. b. b. 022031116M, Verlagspostamt: 3002 Purkersdorf, Erscheinungsort: 3003 Gablitz

# Erschaffen Sie sich Ihre ertragreiche grüne Oase in Ihrem Zuhause oder in Ihrer Praxis

## Mehr als nur eine Dekoration:

- Sie wollen das Besondere?
- Sie möchten Ihre eigenen Salate, Kräuter und auch Ihr Gemüse ernten?
- Frisch, reif, ungespritzt und voller Geschmack?
- Ohne Vorkenntnisse und ganz ohne grünen Daumen?

**Dann sind Sie hier richtig**



# Bulbourethrale kombinierte Urethrasuspension: Alternative zur AMS-Sphinkterprothese

H. John<sup>1,2</sup>, N. Blick<sup>2</sup>

Die bulbourethrale kombinierte Urethrasuspension zur Behandlung der postoperativen Stressinkontinenz des Mannes wird an unserer Klinik seit 3 Jahren erfolgreich angewendet. Wir präsentieren unsere aktuellen Resultate sowie urodynamischen Untersuchungen zum pathophysiologischen Verständnis der Bandfunktion. 49 Patienten mit ausgeprägter Stressharninkontinenz wurden mittels der neuen urethralen Schlingenoperation operiert. Bei fast 90 % ging eine radikale Prostatektomie als Ursache der Inkontinenz voraus. Durchschnittlich 10 Monate postoperativ zeigten sich 32/49 (65 %) der Patienten kontinent und weitere 4/49 (8 %) verzeichneten eine deutliche Besserung und sind sehr zufrieden mit dem Operationsergebnis. Keinen Erfolg mit unveränderter Harninkontinenz hatten 13/49 (27 %) der Patienten. Die bulbourethrale kombinierte Urethrasuspension ist eine effiziente operative Option bei ausgeprägter Stressharninkontinenz beim Mann und kann eine Sphinkterprothese meist vermeiden.

Bulbourethral composite suspension has been successfully used in our clinic for three years to treat postoperative stress incontinence in men. We present our current results and urodynamic investigations to understand the pathophysiology of band function. Forty-nine patients with pronounced stress urinary incontinence were operated on by the new urethral sling procedure. Radical prostatectomy proved to be the cause of incontinence in nearly 90% of cases. On average 10 months after the surgical procedure 32/49 (65%) of the patients were continent; a further 4/49 (8%) noted marked improvement and are very satisfied with the outcome of the operation. The procedure was unsuccessful, i.e. urinary incontinence remained unchanged, in 13/49 patients (27%). Bulbourethral composite suspension is an efficient surgical option for pronounced stress urinary incontinence in men and usually helps avoid the use of a sphincter prosthesis. *J Urol Urogynäkol* 2005; 12 (4): 31–34.

Eine ausgeprägte Stressharninkontinenz nach radikaler Prostatektomie ist selten, jedoch für den betroffenen Patienten belastend und hat eine bedeutende sozioökonomische Bedeutung [1, 2]. Die Rate der Harninkontinenz nach radikaler Prostatektomie schwankt zwischen 5–30 % [3]. Wenig ausgeprägte Inkontinenz können mit Beckenbodentraining, Elektrostimulation und Medikamenten behandelt werden. Starke Stressharninkontinenz benötigen ein aktiveres Vorgehen zur Stärkung des Sphinkterapparates. Akzeptierte Optionen dazu sind die periurethralen Injektionen [4, 5], die Implantation einer Sphinkterprothese [6, 7] und früher beschriebene Schlingenverfahren. Trotz operativer Maßnahmen entstehen nicht selten unbefriedigende Situationen mit Restinkontinenz nach artifiziellem Sphinkter. Patienten nach Sphinkterprothese haben eine Revisionsrate bis zu 50 %, alle weniger invasiven Verfahren eine tiefere Langzeit-Kontinenzrate [3]. Bisher wurden die Schlingenverfahren beim Mann mit synthetischem Material oder Faszie durchgeführt [8–14]. Die vorliegende Technik wurde 2004 vorgeschlagen [15].

## Patienten und Methoden

Bei 49 Patienten mit ausgeprägter Stressharninkontinenz wurde die bulbourethrale kombinierte Urethrasuspension gemäß der Originalbeschreibung nach John durchgeführt [15]. 26/49 (53 %) der Patienten hatten vorgängig eine offene retropubische Prostatektomie (Tabelle 1). In Steinschnittlage erfolgt die Freilegung der bulbären Harnröhre über einen perinealen Längsschnitt. Ein Ringretractor kann zur Exposition hilfreich sein. Bei eingelegtem Silikon-Katheter Ch16 werden die Uretex®-Führungsnadeln (Bard Schweiz AG, Oberrieden) paraurethral retropubisch hochgebracht und zystoskopisch deren Verlauf kontrolliert (Abbildung 1). Ist eine Blasenperforation ausgeschlossen, erfolgt der Abzug des Plastikschutzes und das Polypropylenband wird mit einem nicht resorbierbarem Pelvicol®-Kollagen-Streifen unterfüttert, um die bulbäre Harnröhre zu schonen. Nach dem 20. Fall wurde die retrograde Urethra-verschlußdruckmessung wie vorbeschrieben [15] durch

eine antegrade Urethraerschlußdruckmessung ersetzt und standardisiert beibehalten. Bei einem antegraden Verschlußdruck von 50–60 cm H<sub>2</sub>O wurde die Polypropylenschlinge über der suprapubischen Faszie geknotet und die Inzisionen schichtweise verschlossen (Abbildung 2).

## Resultate

49 Patienten im durchschnittlichen Alter von 67 (42–83) Jahren klagten über eine Inkontinenz Grad II–III seit durchschnittlich 30 (8–248) Monaten. Die präoperativ durchgeführte Zystoskopie schloß wesentliche Harnröhrenstrukturen aus, die urodynamische Standortbestimmung eine Blaseninstabilität und kleine funktionelle Blasenkapazitäten und der Lebensqualitäts-Fragebogen bestätigte den subjektiven Leidensdruck. Ursache der Stressharninkontinenz war meist eine offene radikale Prostatektomie (Tabelle 1).

Als Komplikationen intraoperativ ergaben sich in 11/49 (22 %) relativ häufig eine Blasenperforation mit den

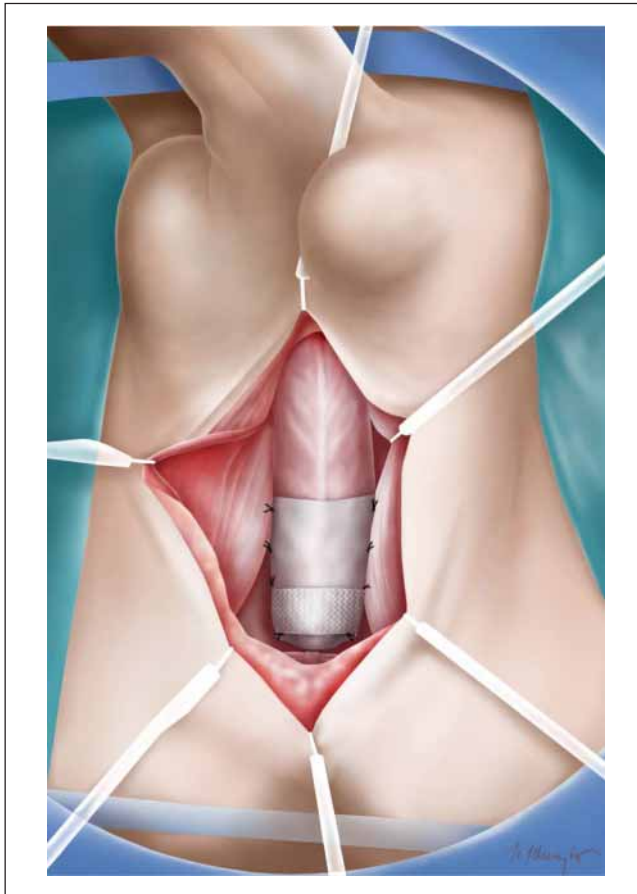
Tabelle 1: Patientendaten und Ergebnisse

Patienten	N = 49		
Offene radikale Prostatektomie	26/49 (53 %)		
Laparoskopisch Prostatektomie			
konventionell	13/49 (27 %)		
roboterassistiert	4/49 (8 %)		
TUR-P	4/49 (8 %)		
Millin	2/49 (4 %)		
<b>Intraoperative Komplikationen</b>			
Blasenläsion	11/49 (22 %)		
Iliakale Gefäßläsion	1/49 (2 %)		
Transiente Nervirritation femoral	1/49 (2 %)		
Hämatom	1/49 (2 %)		
<b>Resultate</b>			
Kontinent	32/49 (65%)		
Verbessert	4/49 (8%)		
Unverändert	13/49 (27%)		
Einlagen prä- / postoperativ	5 (2–12)	0 (0–10)	p < 0,001
Lebensqualität prä- / postoperativ	5 (4–6)	1 (0–6)	p < 0,001

Aus der <sup>1</sup>Abteilung für Urologie, Klinik Hirslanden und der <sup>2</sup>Urologischen Klinik, Universitätsspital Zürich

Korrespondenzadresse: PD Dr. H. John, Abteilung für Urologie, Klinik Hirslanden, Witellikerstraße 40, CH-8032 Zürich, E-mail: Hubert.john@hirslanden.ch



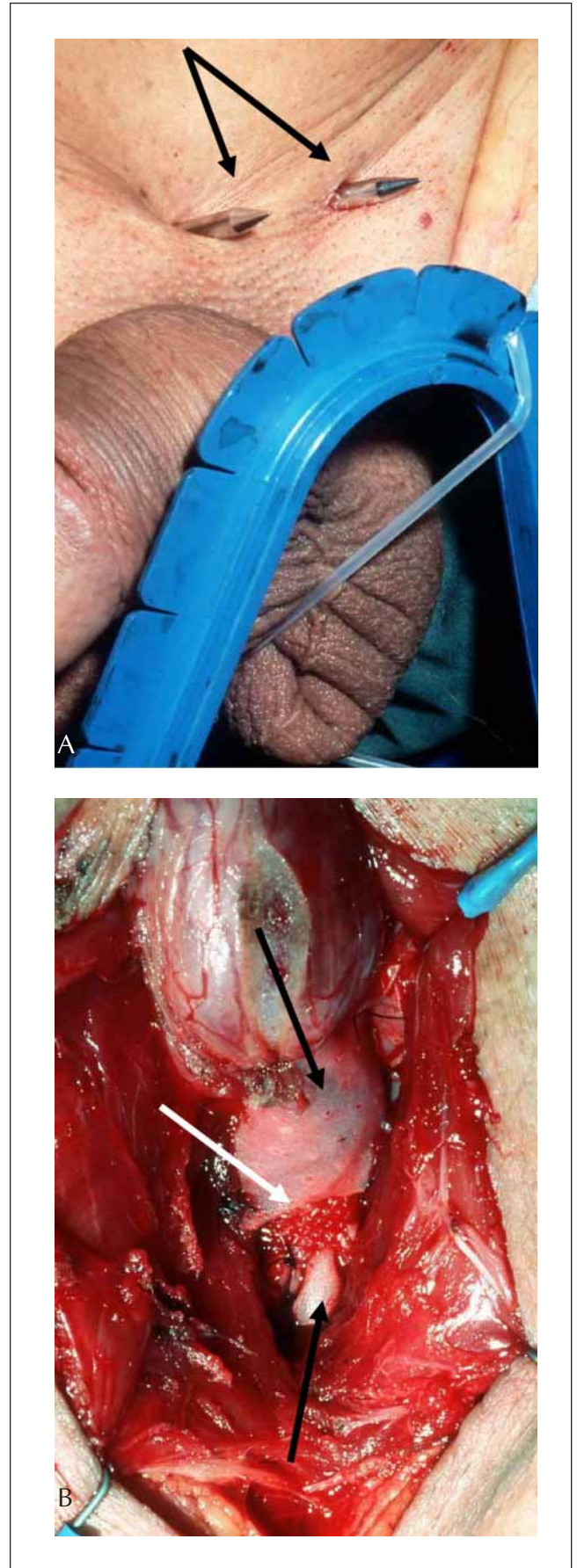


**Abbildung 1:** Das nicht resorbierbare Kollagenimplantat (Pelvicol®, Bard) schützt die bulbäre Harnröhre bei 50–60 cm H<sub>2</sub>O antegradem Urethraverschlussdruck.

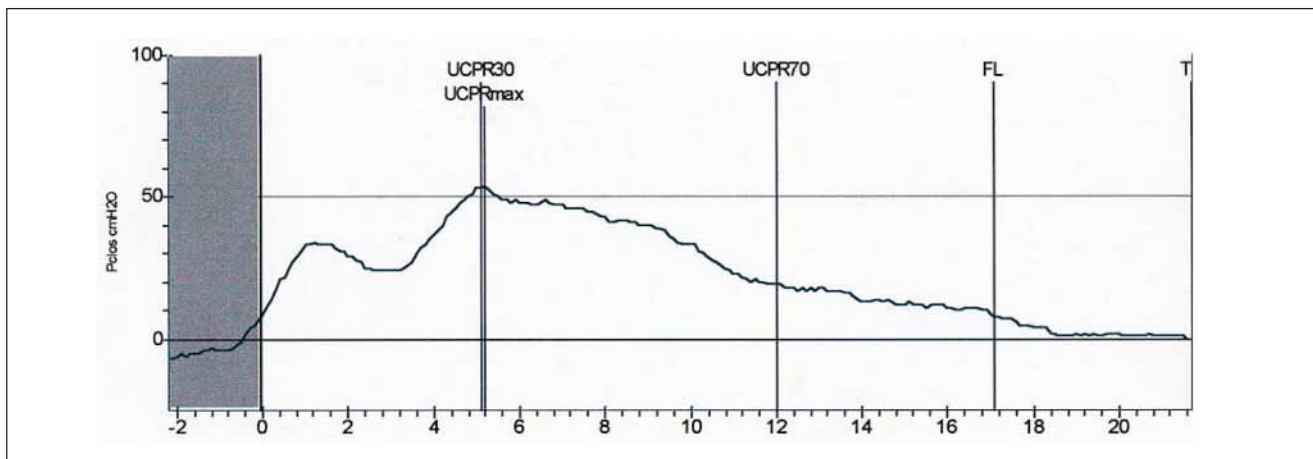
Führungsnadeln ohne weitere Folgen (Tabelle 1). Eine iliakale arterielle Gefäßläsion bei einem nachbestrahlten Patienten mußte unmittelbar übernäht werden. Der weitere angiologische Verlauf war problemlos. Je eine transiente Nervirritation und ein Hämatom wurden konservativ behandelt und heilten spontan ab.

Durchschnittlich 10 (1–46) Monate postoperativ wurden die Patienten mit Fragebogen, Pad-Test und nach Möglichkeit einer urodynamischen Untersuchung nachkontrolliert. Klinisch erfolgte die Einteilung in „Kontinent“ (bis 1 Einlage/d), „Besser“ (bis 2 Einlagen/d) und „Therapieversager“ (keine Besserung). 32/49 (65 %) der Patienten berichtet über wieder erreichte Kontinenz, 4/49 (8 %) der Patienten über eine deutliche Besserung der Symptomatik. Insgesamt waren damit 36/49 (73 %) der Operationen erfolgreich, während 13/49 (27 %) der Patienten ohne Erfolg blieben (Tabelle 1). In der frustran verlaufenen Gruppe erhielten 9 Patienten eine Sphinkterprothese.

Der mediane Einlagenverbrauch reduzierte sich von 5 (2–12) präoperativ zu 0 (0–10) postoperativ,  $p < 0,001$ . Der mediane Lebensqualitätsindex verbesserte sich von präoperativ 5 (4–6) auf 1 (0–6) nach der Suspension ( $p < 0,001$ ). Die postoperativ durchgeführte Urodynamik ( $n = 8$ ) zeigten in der Druckflußstudie keine infravesikale Obstruktion, jedoch ein zweigipfliges Urethradruckprofil (Abbildung 3). Bei frustranen Suspensionen waren diese zweigipfligen Verläufe weniger ausgeprägt.



**Abbildung 2:** Intraoperative Sicht: A: Die Führungsnadeln werden paravesikal und streng retropubisch plaziert (Pfeile). B: Die Polypropylen-schlinge (weißer Pfeil) wird auf das Kollagenimplantat fixiert (schwarze Pfeile).



**Abbildung 3:** Postoperatives Urethradruckprofil mit doppelgipfligem Druckverlauf. Die Kontinenzzone wird durch das bulbäre Band verlängert und der Verschlussdruck erhöht.

## Diskussion

Harninkontinenz nach radikaler Prostatektomie schränkt die Lebensqualität empfindlich ein. Niedergradige Stressharninkontinenz können mit Beckenbodenübungen, Elektrostimulation und medikamentös behandelt werden. Schwere Inkontinenzformen verlangen aktivere Behandlungsoptionen.

Schlingenverfahren beim Mann und bulbäre Kompressionstechniken sind nicht neu. In den 1970er-Jahren wurde die Harnröhre mit den penilen Cruus komprimiert [16, 17], Marlex-Kompression [18] und kombinierte Silikon/Marlex-Kissen wurden vorgeschlagen [19]. Periurethrale Injektionen sowie die AMS-Sphinkterprothese verblieben jedoch als einzige Therapien bis in die 1990er-Jahre. Nachteile der retro- oder antegraden periurethralen Injektion sind die geringen Kontinenz- (5–20 %) und Verbesserungsraten (31–57 %) [3–5]. Paraurethrale Injektionen erreichen häufig keine vollständige Koaptation der meist rigiden Harnröhre. Der artifizielle Sphinkter zeigt Kontinenzraten zwischen 75 % und 87 % (mit einer Einlage) und hohe Patientenzufriedenheit [6, 7].

Schlingensuspensionen für den Mann sind in den letzten Jahren in verschiedenen Techniken beschrieben worden mit Kontinenzraten zwischen 60–70 % [7–9, 11–14, 20] (Tabelle 1).

Unsere Operationstechnik mit guten funktionellen Resultaten unterscheidet sich in einigen Punkten zu den vorgehenden Methoden. Wir bevorzugen nicht resorbierbares Material, da die Harnröhre unter einer dosierten, aber anhaltenden Spannung gehalten werden muß. Auch wenn jede retropubisch hochgeführte Führungsnadel theoretisch eine Periostitis/Ostitis verursachen kann, möchten wir knöcherne Anker vermeiden. Die Harnröhrenpräparation sollte auf ein Minimum beschränkt bleiben. Die antegrade urethrale Verschlussdruckmessung zwischen 50 und 60 cm H<sub>2</sub>O stellt eine zuverlässige und reproduzierbare Möglichkeit dar, die Spannungsregulation vorzunehmen. Das Kollagenimplantat schützt die Harnröhre und wir haben bisher noch keine Urethraarrosion beobachten müssen. (Abbildung 1 + 2B). Die Rate der intraoperativen Blasenperforation (22 %) ist relativ hoch, war im weiteren klinischen Verlauf aber bedeutungslos. Retroperitoneale Adhäsionen, Narbenbildungen und das v-förmige kleine Becken sind Gründe der intraoperativen Blasenperforationen.

Detrusorarrosionen im Verlauf traten nicht auf. Abgesehen von einer arteriellen Läsion der A. iliaca externa, die immediat offen revidiert wurde, ereigneten sich keine intraoperativen schweren Komplikationen. Nach der kombinierten bulbourethralen Urethrasuspension lösen die Patienten spontan Urin. Auch wenn wir urodynamisch eine Obstruktion postoperativ erwartet haben, wurde diese nicht bestätigt. Zu beobachten war jedoch ein zweigipfliger Harnröhrendruckverlauf, was die Wiedererlangung der Kontinenz möglicherweise erklärt. Bei Therapieversagern kann immer noch eine Sphinkterprothese implantiert werden, was in 9/13 Patienten durchgeführt wurde.

Schließlich ist die bulbourethrale kombinierte Urethrasuspension ein kosteneffektives Verfahren. Die totalen Materialkosten belaufen sich auf 650 Euro pro Operation, was ca. 68 % der Technik mit Knochenanker [13] und ca. 12 % einer Sphinkterprothese entspricht.

## Zusammenfassung

Die bulbourethrale kombinierte Urethrasuspension hat eine hohe Kontinenzrate und Patientenzufriedenheit, tiefe Komplikationsrate und ist kosteneffizient. Die Suspensionstechnik kann in vielen Fällen die Implantation eines künstlichen Sphinkters ersparen. Die Langzeitentwicklung von Detrusorcontractilität und Urethrafunktion müssen sorgfältig nachkontrolliert werden.

## Dank

Hr. Stephan Schwyter zeichnete die Abbildung 1.

## Literatur:

1. Gudziak MR, McGuire EJ, Gormley EA. Urodynamic assessment of urethral sphincter function in post-prostatectomy incontinence. *J Urol* 1996; 156: 1131–5.
2. John H, Sullivan MP, Bangerter U, Hauri D, Yalla SV. Effect of radical prostatectomy on sensory threshold and pressure transmission. *J Urol* 2000; 163: 1761–6.
3. Peyromaure M, Ravery V, Boccon-Gibod I. The management of stress urinary incontinence after radical prostatectomy. *BJU Int* 2002; 90: 155–61.
4. Tiguert R, Gheller EL, Gudziak MR. Collagen injection or intrinsic sphincteric deficiency in men: a reasonable option in selected patients. *Neurourol Urodyn* 1999; 18: 653–8.
5. Klutke JJ, Subir C, Andriole G, Klutke CG. Long-term results after antegrade collagen injection for stress urinary incontinence following radical retropubic prostatectomy. *Urology* 1999; 53: 974.

6. Litwiller SE, Kim KB, Fone PD. Post-prostatectomy incontinence and the AUS: A long term study of patient satisfaction and criteria for success. J Urol 1996; 156: 1975.
7. Elliott DS, Barrett DM. Mayo Clinic long term analysis of the functional durability of the AMS 800 artificial urinary sphincter: a review of 323 cases. J Urol 1998; 159: 1206–8.
8. Schaeffer AJ, Clemens JQ, Ferrari M, Stamey TA. The male bulbourethral sling procedure for post-radical prostatectomy incontinence. J Urol 1998; 159: 1510–5.
9. Franco N, Baum N. Suburethral sling for male urinary incontinence. Infect Urol 2001; 14: 10–8.
10. Cespedes RD, Jacoby K. Male slings for postprostatectomy incontinence. Tech Urol 2001; 7: 176–83.
11. Madjar S, Jacoby K, Giberti C, Wald M, Halachmi S, Issaq E, Moskovitz B, Beyar M, Nativ O. Bone anchored sling for the treatment of post-prostatectomy incontinence. J Urol 2001; 165: 72–6.
12. Kapoor R, Dubey D, Zaman W, Kumar A. Modified bulbar urethral sling procedure for the treatment of male sphincteric incontinence. J Endourol 2001; 15: 545–9.
13. Comiter CV. The male sling for stress urinary incontinence: a prospective study. J Urol 2002; 167: 597–601.
14. Migliari R, Pistolesi D, De Angelis M. Polypropylene sling of the bulbar urethra for post-radical prostatectomy incontinence. Eur Urol 2003; 43: 152–7.
15. John H. Bulbourethral composite suspension: a new operative technique for post-prostatectomy incontinence. J Urol 2004; 171: 1866–70.
16. Kaufman JJ. Surgical treatment of post prostatectomy incontinence. Use of the penile crura to compress the bulbous urethra. J Urol 1972; 107: 293.
17. Kaufman JJ. Treatment of post-prostatectomy incontinence using silicone gel prostheses. Br J Urol 1973; 45: 646.
18. Salcedo H. Surgical correction of post-prostatectomy urinary incontinence using marlex mesh: preliminary report. J Urol 1972; 107: 440–1.
19. Yarbrough WJ, Semerdjian HS, Miller HC. George Washington University technique for surgical correction of post-prostatectomy incontinence. J Urol 1975; 113: 47–9.
20. Stern JA, Clemens JQ, Tiplitsky SI, Matschke HM, Jain PM, Schaeffer AJ. Long term follow up of the male bulbourethral sling procedure for post-radical prostatectomy. J Urol 2003; 169 (suppl): 122.



**PD Dr. med. Hubert John**

*Urologische Weiterbildung in Winterthur, Zürich, Boston und Syracuse, NY. Besondere Pflege der minimalinvasiven und robotikassistierten Operationstechniken und Harninkontinenztherapie. Verschiedene klinische und basiswissenschaftliche internationale Auszeichnungen, so der C.-E.-Alken-Preis 2001 und der AUA-ACMI-Preis 2002. 60 publizierte Originalarbeiten und über 250 wissenschaftliche Beiträge.*

*2002–2005 Leitender Arzt an der Urologischen Universitätsklinik Zürich. Seit September 2005 Chefarzt der Urologischen Abteilung, Klinik Hirslanden Zürich.*

*Operative Afrikamission in Benin 2003 und 2004 zum Verschluss von vesiko-vaginalen Fisteln.*

# Mitteilungen aus der Redaktion

## Besuchen Sie unsere zeitschriftenübergreifende Datenbank

[Bilddatenbank](#)

[Artikeldatenbank](#)

[Fallberichte](#)

## e-Journal-Abo

Beziehen Sie die elektronischen Ausgaben dieser Zeitschrift hier.

Die Lieferung umfasst 4–5 Ausgaben pro Jahr zzgl. allfälliger Sonderhefte.

Unsere e-Journale stehen als PDF-Datei zur Verfügung und sind auf den meisten der marktüblichen e-Book-Readern, Tablets sowie auf iPad funktionsfähig.

[Bestellung e-Journal-Abo](#)

## Haftungsausschluss

Die in unseren Webseiten publizierten Informationen richten sich **ausschließlich an geprüfte und autorisierte medizinische Berufsgruppen** und entbinden nicht von der ärztlichen Sorgfaltspflicht sowie von einer ausführlichen Patientenaufklärung über therapeutische Optionen und deren Wirkungen bzw. Nebenwirkungen. Die entsprechenden Angaben werden von den Autoren mit der größten Sorgfalt recherchiert und zusammengestellt. Die angegebenen Dosierungen sind im Einzelfall anhand der Fachinformationen zu überprüfen. Weder die Autoren, noch die tragenden Gesellschaften noch der Verlag übernehmen irgendwelche Haftungsansprüche.

Bitte beachten Sie auch diese Seiten:

[Impressum](#)

[Disclaimers & Copyright](#)

[Datenschutzerklärung](#)