Journal für
Kardiologie
Austrian Journal of Cardiology
Österreichische Zeitschrift für Herz-Kreislauferkrankungen

Echokardiographie aktuell: Seltene Ursachen eines kardiogenen Schocks

Böhmer A

Journal für Kardiologie - Austrian Journal of Cardiology 2006; 13 (7-8), 258-259

Homepage:
www.kup.at/kardiologie
Online-Datenbank mit Autoren- und Stichwortsuche

ÖKG Österreichische Kardiologische Gesellschaft
Offizielles Partnerjournal der ÖKG

EUROPEAN SOCIETY OF CARDIOLOGY®
Member of the ESC-Editor's Club

Offizielles Organ des Österreichischen Herzfonds

ACVC Association for Acute CardioVascular Care
In Kooperation mit der ACVC

Indexed in ESCI part of Web of Science
Indexed in EMBASE

Krause & Pachernegg GmbH • Verlag für Medizin und Wirtschaft • A-3003 Gablitz
P.b.b. 02Z031105M, Verlagsort: 3003 Gablitz, Linzerstraße 177A/21 Preis: EUR 10,–

Medtronic
Engineering the extraordinary

Expert 2 Expert 2026

15.01. – 17.01.2026, Linz

Gemeinsam für eine bessere Patientenversorgung.

OmniaSecure | Micra 2 | Aurora | Affera | LINQ II | TYRX

Vorabanmeldung aufgrund limitierter Plätze notwendig.
Bei Interesse bitte bei Ihrem Medtronic Außendienstmitarbeiter anfragen.

A5882 Softlink

Echokardiographie aktuell: Seltene Ursache eines kardiogenen Schocks

A. Böhmer

Aus dem Echokardiographielabor sowie der internistischen Intensivstation des Landesklinikums Krems an der Donau

Fallbericht

Ein 64jähriger Mann wird zur Akutkoronarangiographie unter Verdacht eines akuten Koronarsyndroms überwiesen.

Bei dem Patienten waren seit einer Koronarangiographie zwei Jahre zuvor eine diffuse Koronarsklerose mit nicht wirksamer CX-Stenose bei eher atypischen Thoraxschmerzen sowie Hypertonie und Hyperlipidämie bekannt. Damals zeigte sich auch ein vollkommen unauffälliges Herzecho sowie ein unauffälliges EKG.

Aktuell war es zwei Tage vor der Aufnahme an unserer Abteilung zu stechenden Thoraxschmerzen mit konsekutiver Aufnahme an einem auswärtigen Krankenhaus gekommen. Bei neuerlichen Thoraxschmerzen sowie erhöhtem Troponin wurde der Patient dort lysiert und am selben Tag bei weiterbestehenden Thoraxschmerzen und weiter hochpathologischem EKG und Echo an unser Krankenhaus transferiert.

Der Patient ist bei der Aufnahme bereits präschockiert mit beginnender Laktazidose. Im EKG (Abb. 1) weiterhin hochpathologische ST-Hebungen und Q-Wellen V_1–V_4, aber auch inferior sowie ST-Senkungen in I und aVL. In der Akutechokardiographie (Abb. 2, 3, 4; Filme 1, 2, 3, 4) zeigt sich eine hochgradig reduzierte Linksventrikelfunktion mit diffuser Hypokontraktilität mit Betonung von Apex, freier Vorderwand und Lateralwand bei diffus akut etwas verdickter linksventrikulärer Wand (verglichen mit späteren Echokardiographiebefunden) bei normaler Ventrikelgröße. Weiters zeigt sich ein Perikarderguß der fast gesamten Zirkumferenz bis neun Millimeter Durchmesser mit Zeichen der ventrikulären Interaktion im PW-Doppler über den links- und rechtsventrikulären Klappen. Es wird eine Akutkoronarangiographie durchgeführt, dabei zeigt sich eine koronare Zweigefäßerkrankung mit grenzwertig wirksamer CX-Stenose sowie wirksamer Stenose einer großen LAD, welche dilatiert und mittels Stent versorgt wird. Bei unverändertem EKG kommt es in den Folgestunden zu einem protrahierten Schockzustand, wobei es bei zunehmender Somnolenz sowie respiratorischer und kardiovaskulärer Insuffizienz zur intensivmedizinischen Versorgung inklusive Intubation kommt. Auf die initiale Therapie mit Simdax kommt es zur Stabilisierung, jedoch in der Folge zu mehrfachen Kammertachykardien mit mehrfacher Defibrillation und kurzer kardiopulmonaler Reanimation. Aus der Befundkonstellation „Wandbewegungsstörungen in verschiedenen, nicht zur Koronarangiographie passenden Gefäßversorgungsgebieten" und dem atypischen EKG ergibt sich die klinische Verdachtsdiagnose einer fulminanten Myokarditis, weswegen wir den Patienten an das AKH Wien zur Myokardbiopsie transferieren. In der Folge entwickelt sich eine fulminante Mehrorgandysfunktion, weswegen am AKH Wien eine intensivmedizinische Stabilisierung unter anderem mit dem Einsatz von Hämofiltration sowie ECMO notwendig wird. Bei der Myokardbiopsie ergibt sich die Diagnose einer floriden idiopathischen Riesenzellmyokarditis. Unter der daraufhin begonnenen immunsupressiven Therapie mit anfangs Cyclosporin, Antilymphozytenglobulin und Prednisolon und in der Folge Cellsept und Prednisolon kommt es langsam zur Stabilisierung. Knapp vier Wochen nach Beginn der immunsuppressiven Therapie kann der Patient erfolgreich extubiert werden, bei der Kontrollmyokardbiopsie zur selben Zeit zeigt sich ein Infiltratrückgang. Zu diesem Zeitpunkt hat sich die Linksventrikelfunktion bereits wieder wesentlich gebessert und ist nur noch mittelgradig reduziert.

Der Patient erholt sich nach langem Intensivaufenthalt kontinuierlich gut und wird in der Folge mit einem ICD versorgt. Im EKG etwa zwei Monate nach dem Akutgeschehen haben sich die ST-Hebungen zurückgebildet, wobei sich inzwischen tiefe Q- und negative T-Wellen ausgebildet haben. Bei der Herzechokontrolle (Film 5) zeigt sich bereits wieder eine

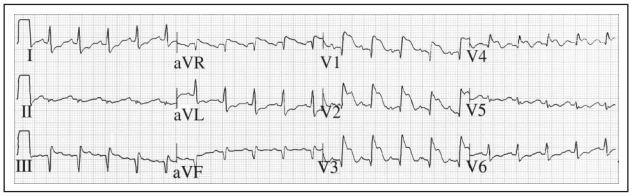

Abbildung 1: Hochpathologisches Aufnahme-EKG

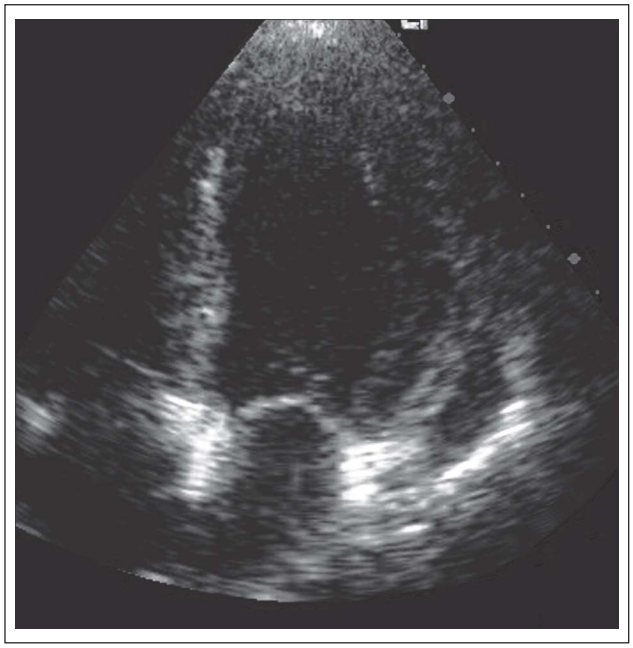

Abbildung 2: Apikaler Vierkammerblick

For personal use only. Not to be reproduced without permission of Krause & Pachernegg GmbH.

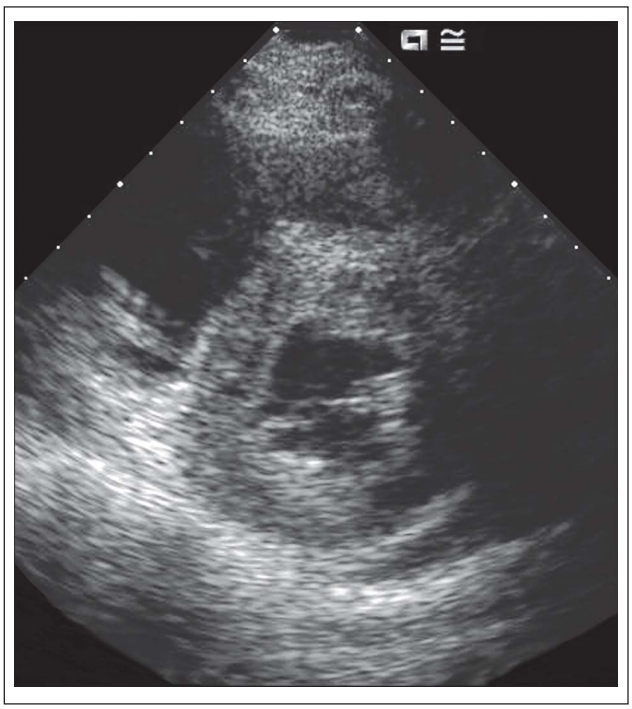

Abbildung 3: Parasternaler Querschnitt

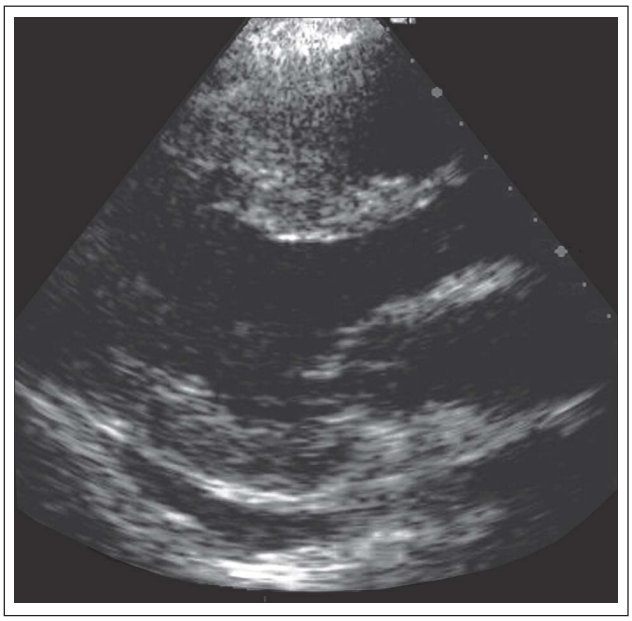

Abbildung 4: Apikaler Längsschnitt

niedrig normale Linksventrikelfunktion ohne eindeutige regionale Wandbewegungsstörungen mit noch ganz diskreter Perikardergußlamelle im Hinterwandbereich.

Jetzt, knapp zwei Jahre nach dem Akutereignis, besteht ein guter Allgemeinzustand bei guter Lebensqualität und kardialer Beschwerdefreiheit und zuletzt leicht reduzierter Linksventrikelfunktion, die immunsupressive Therapie wie auch die Herzinsuffizienztherapie wird derzeit noch eingenommen.

Diskussion

Erwähnenswert ist – neben dem sehr erfreulichen klinischen Langzeitverlauf im geschilderten Fall – die Wichtigkeit der Echokardiographie im akuten kardiogenen Schock, die uns letztlich bei den typischen multiplen, mehreren Gefäßgebieten zuzuordnenden Wandbewegungsstörungen bei außerdem diffuser Hypokinesie und einem Perikarderguß zur Diagnose Perimyokarditis geleitet und damit zur erfolgreichen Behandlung entscheidend beigetragen hat. Weiters können eine Dilatation des linken Ventrikels sowie – meist lokale –Verdickungen der linksventrikulären Wand typische Zeichen einer akuten Myokarditis sein.

Außerdem wird im vorliegenden Fall die Wichtigkeit unterstrichen, bei Verdacht auf fulminante Myokarditis an eine Myokardbiopsie zu denken, insbesondere auch, um die Diagnose einer zwar seltenen, aber behandelbaren Riesenzellmyokarditis stellen zu können.

Korrespondenzadresse:
Dr. Armin Böhmer
Abteilung für Innere Medizin
NÖ Landesklinikum
Krems an der Donau
A-3500 Krems,
Mitterweg 10
E-Mail: arminb@utanet.at

Film 1:
Apikaler Vierkammerblick

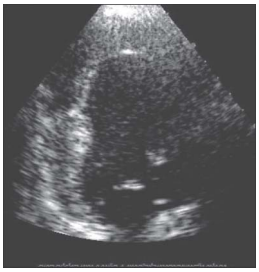

Film 2:
Apikaler Zweikammerblick

Film 3:
Apikaler Dreikammerblick

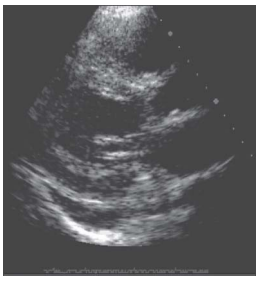

Film 4:
Parasternaler Längsschnitt

Film 5:
Echokardiographiekontrolle nach 2 Monaten

Die entsprechenden Filme finden Sie unter www.kup.at/A5882 oder mittels Eingabe von A5882 in ein Suchfeld auf www.kup.at.

Mitteilungen aus der Redaktion

Besuchen Sie unsere Rubrik

☑ **Medizintechnik-Produkte**

Neues CRT-D Implantat
Intica 7 HF-T QP von Biotronik

Artis pheno
Siemens Healthcare Diagnostics GmbH

Philips Azurion:
Innovative Bildgebungslösung

Aspirator 3
Labotect GmbH

InControl 1050
Labotect GmbH

e-Journal-Abo

Beziehen Sie die elektronischen Ausgaben dieser Zeitschrift hier.

Die Lieferung umfasst 4–5 Ausgaben pro Jahr zzgl. allfälliger Sonderhefte.

Unsere e-Journale stehen als PDF-Datei zur Verfügung und sind auf den meisten der marktüblichen e-Book-Readern, Tablets sowie auf iPad funktionsfähig.

☑ **Bestellung e-Journal-Abo**

Haftungsausschluss

Die in unseren Webseiten publizierten Informationen richten sich **ausschließlich an geprüfte und autorisierte medizinische Berufsgruppen** und entbinden nicht von der ärztlichen Sorgfaltspflicht sowie von einer ausführlichen Patientenaufklärung über therapeutische Optionen und deren Wirkungen bzw. Nebenwirkungen. Die entsprechenden Angaben werden von den Autoren mit der größten Sorgfalt recherchiert und zusammengestellt. Die angegebenen Dosierungen sind im Einzelfall anhand der Fachinformationen zu überprüfen. Weder die Autoren, noch die tragenden Gesellschaften noch der Verlag übernehmen irgendwelche Haftungsansprüche.

Bitte beachten Sie auch diese Seiten:

Impressum **Disclaimers & Copyright** **Datenschutzerklärung**