Journal für
Gastroenterologische und Hepatologische Erkrankungen
Fachzeitschrift für Erkrankungen des Verdauungstraktes

Aktuelle Bilder: Pancreas divisum als Ursache einer Pankreatitis: Diagnose mittels Secretin-MRCP

Schima W

Journal für Gastroenterologische und Hepatologische Erkrankungen 2007; 5 (4), 34

Homepage:

www.kup.at/gastroenterologie

Online-Datenbank mit Autoren- und Stichwortsuche

Österreichische Gesellschaft für Gastroenterologie und Hepatologie
www.oeggh.at

ÖGGH

Österreichische Gesellschaft für Chirurgische Onkologie
www.aco-asso.at

acoasso
Österreichische Gesellschaft für Chirurgische Onkologie
Austrian Society of Surgical Oncology

Indexed in EMBASE/Compendex, Geobase and Scopus

www.kup.at/gastroenterologie

Member of the DOAJ DIRECTORY OF OPEN ACCESS JOURNALS

Krause & Pachernegg GmbH · VERLAG für MEDIZIN und WIRTSCHAFT · A-3003 Gablitz

P.b.b. 03Z035263M, Verlagspostamt: 3002 Purkersdorf, Erscheinungsort: 3003 Gablitz

AKTUELLE BILDER

W. Schima

Pancreas divisum als Ursache einer Pankreatitis: Diagnose mittels Secretin-MRCP

Ein 48jähriger Patient, der eine unerklärte Episode einer akuten Pankreatitis durchgemacht hatte, wurde zur Magnetresonanz-Cholangiopankreatikographie (MRCP) zugewiesen, um eventuell vorliegende Anomalien des Pankreasgangsystems (z. B. Pancreas divisum) ausschließen zu können. Die MRCP zeigt einen sehr zarten D. pancreaticus major (Ductus Santorini), der offensichtlich den D. choledochus überkreuzt (Abb. 1A) und an der Papilla minor im Sinne eines Pancreas divisum mündet. Nach Stimulation mittels Secretin intravenös zeigt die dynamische MRCP das Pancreas divisum mit separater Einmündung des D. pancreaticus oberhalb des D. choledochus wesentlich besser (Abb. 1B). Die Secretin-MRCP zeigt auch eine zunehmende Dilatation des D. pancreaticus unter Secretinbelastung, was eine Stenose an der Minorpapille beweist. Diese ist vermutlich für die durchgemachte akute Pankreatitis ursächlich.

Die MRCP hat den Vorteil, nichtinvasiv und ohne Kontrastmittel die Gallenwege und den Pankreasgang darstellen zu können. Allerdings ist manchmal die Darstellung eines nichtdilatierten Pankreasganges (< 2 mm) schwierig. Mittlerweile ist die synthetische Form des humanen Hormons Secretin als Pankreasstimulans zugelassen. Secretin fördert die exokrine Pankreassekretion, was in der MRCP zur besseren Gangdarstellung verwendet werden kann. Die Secretin-MRCP kann daher besser als die native MRCP Pankreasanomalien, Strikturen und Gangrupturen darstellen. Die angeborene Anomalie eines Pancreas divisum ist mit einer Häufigkeit von 5–10 % in der Bevölkerung zu finden. Sie prädisponiert aus den erwähnten Gründen zu einer Pankreatitis.

Korrespondenzadresse:
A.o. Univ.-Prof. Dr. Wolfgang Schima, MSc
Univ.-Klinik für Radiodiagnostik
A-1090 Wien,
Währinger Gürtel 18–20
E-Mail:
wolfgang.schima@meduniwien.ac.at

Abbildung 1A: Die native MRCP zeigt den D. choledochus (Pfeil). Der D. pancreaticus ist sehr kaliberschwach (Pfeilspitzen), scheint aber nicht wie gewöhnlich gemeinsam mit dem D. choledochus zu münden.

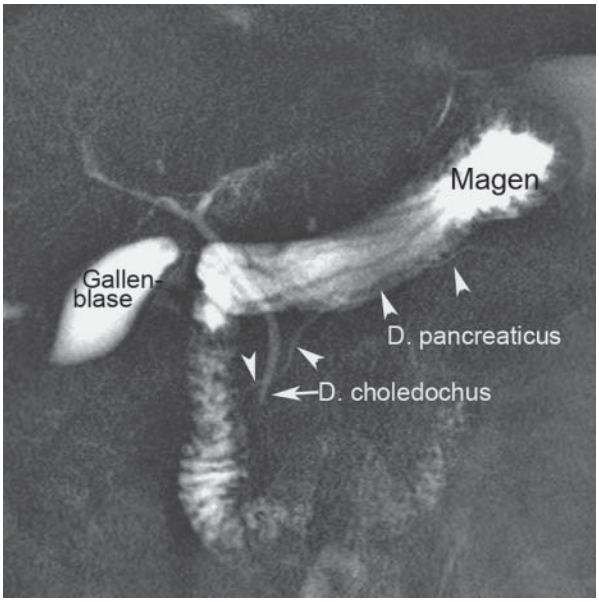

Abbildung 1B: Die Secretin-MRCP zeigt den nunmehr dilatierten D. pancreaticus major, der nicht gemeinsam mit dem D. choledochus mündet, viel besser: Diagnose eines Pancreas divisum. Der kleine D. Wirsungianus im Pankreaskopf, der gemeinsam mit dem D. choledochus an der Papilla major mündet, ist nun auch gefüllt.

NEU – Filme auf www.kup.at/gastroenterologie:
Diese Bilder finden Sie demnächst auch als Videofilm auf unserer Homepage!

For personal use only. Not to be reproduced without permission of Krause & Pachernegg GmbH.

Mitteilungen aus der Redaktion

Besuchen Sie unsere

zeitschriftenübergreifende Datenbank

☑ **Bilddatenbank** ☑ **Artikeldatenbank** ☑ **Fallberichte**

e-Journal-Abo

Beziehen Sie die elektronischen Ausgaben dieser Zeitschrift hier.

Die Lieferung umfasst 4–5 Ausgaben pro Jahr zzgl. allfälliger Sonderhefte.

Unsere e-Journale stehen als PDF-Datei zur Verfügung und sind auf den meisten der marktüblichen e-Book-Readern, Tablets sowie auf iPad funktionsfähig.

☑ **Bestellung e-Journal-Abo**

Haftungsausschluss

Die in unseren Webseiten publizierten Informationen richten sich **ausschließlich an geprüfte und autorisierte medizinische Berufsgruppen** und entbinden nicht von der ärztlichen Sorgfaltspflicht sowie von einer ausführlichen Patientenaufklärung über therapeutische Optionen und deren Wirkungen bzw. Nebenwirkungen. Die entsprechenden Angaben werden von den Autoren mit der größten Sorgfalt recherchiert und zusammengestellt. Die angegebenen Dosierungen sind im Einzelfall anhand der Fachinformationen zu überprüfen. Weder die Autoren, noch die tragenden Gesellschaften noch der Verlag übernehmen irgendwelche Haftungsansprüche.

Bitte beachten Sie auch diese Seiten:

Impressum **Disclaimers & Copyright** **Datenschutzerklärung**