

Journal für  
**Urologie und Urogynäkologie**

Zeitschrift für Urologie und Urogynäkologie in Klinik und Praxis

**Urogenitale Beschwerden von der  
Infektion bis zur Dermatose: Woran  
muss bei der Untersuchung auch  
gedacht werden?**

Petersen EE

*Journal für Urologie und*

*Urogynäkologie 2008; 15 (3)*

*(Ausgabe für Österreich), 7-15*

*Journal für Urologie und*

*Urogynäkologie 2008; 15 (3)*

*(Ausgabe für Schweiz), 21-27*

Homepage:

**[www.kup.at/urologie](http://www.kup.at/urologie)**

**Online-Datenbank mit  
Autoren- und Stichwortsuche**

Indexed in Scopus

Member of the



[www.kup.at/urologie](http://www.kup.at/urologie)

Krause & Pachernegg GmbH · VERLAG für MEDIZIN und WIRTSCHAFT · A-3003 Gablitz

P. b. b. 022031116M, Verlagspostamt: 3002 Purkersdorf, Erscheinungsort: 3003 Gablitz

# Urogenitale Beschwerden von der Infektion bis zur Dermatose: Woran muss bei der Untersuchung auch gedacht werden?

E. E. Petersen

**Kurzfassung:** Urogenitale Infektionen sind häufig. Nicht alle Beschwerden in diesem Bereich sind jedoch durch Infektionen verursacht. Durch genaue Erhebung der Anamnese, der Art der Beschwerden, die sorgfältige Untersuchung der Patientin mit Kolposkop, Mikroskop und gelegentlicher Hilfe des mikrobiologischen Labors oder des Histologen lassen sich fast alle Probleme bereits in der Praxis lösen. Eine entscheidende Hilfe dabei ist die Erkennung von Entzündungsreaktionen, die bei Infektionen in Sekreten der Oberfläche und bei Dermatosen nur in der Haut nachweisbar sind. Weiterhin abzugrenzen sind Hautbeschädigungen und allergische Reaktionen.

Bei richtiger Diagnose kann mit den zur Verfügung stehenden Therapeutika, Antiinfektiva bei Infektionen, lokalen Kortikosteroiden bei Dermatosen und Allergien und Fettpflege bei Hautbeschädigungen den meisten Patienten rasch und sicher geholfen werden.

**Abstract: Urogenital Complaints Spanning Infection to Dermatitis: What Has to Be Taken into Consideration during Examination?** Urogenital infections are frequent. However, not all complaints are caused by infections. Almost all problems can be solved by medical practitioners, provided that they establish a meticulous anamnesis,

compile the nature of complaints, examine the patient thoroughly using colposcopy and, in certain cases, send samples to a microbiological laboratory or contact a histologist. It is crucial to recognize inflammatory reactions that are only traceable in superficial secretions and in case of dermatoses of the skin. Furthermore, damages of the skin and allergic reactions have to be distinguished. Once a correct diagnosis has been established, most patients can be effectively treated with therapeutics, antiinfectives (for infections), local corticosteroids (for allergies and dermatoses) and steatreatment (for skin damages). **J Urol Urogynäkol 2008; 15 (3): 7–15.**

## ■ Einleitung

Der Urogenitalbereich ist ein sehr empfindlicher Körperbereich, der zudem noch mit einer bunten Standortflora kolonisiert ist. Verlässt man sich bei der Diagnose bei einer Patientin mit juckenden, brennenden oder anderen Beschwerden zu sehr auf kulturell nachgewiesene Mikroorganismen, so kann es leicht zu einer Fehleinschätzung der Ursache und damit zum Therapiemisserfolg kommen.

Die Einstellung vieler Patienten zu ihrem Genitalbereich hat sich in den letzten Jahren deutlich verändert. Das Genitale ist kein Tabubereich mehr. Der Wunsch vieler Frauen nach einem beschwerdefreien, saubereren und schönen Genitalbereich lässt manche zu Hygienemaßnahmen greifen, die gelegentlich das Gegenteil bewirken. Auch den Ärzten in der Praxis muss bewusst sein, dass allein mit der Verschreibung von Antimykotika oder Antibiotika viele Probleme nicht zu lösen sind. Inzwischen wird immer deutlicher, dass an der Vulva viele andere Störungen auftreten können, z. B. Hautbeschädigungen, schwere Folgeschäden durch Dermatosen und auch Dysplasien, an die neben der üblichen Infektionsdiagnostik auch gedacht werden muss.

Manche Infektionen oder entzündliche Dermatosen sind so typisch, dass der Erfahrene bereits aus den Beschwerden und dem klinischen Bild die Diagnose stellen kann. Für den Gynäkologen sind dabei die Kolposkopie (bei Dysplasieverdacht nach Essigsäurebehandlung) und die Mikroskopie des Fluors wichtige Diagnostika, die ihm bereits in der Praxis die Unterscheidung zwischen Infektion und Dermatose erlauben. Nur bei wenigen Erregern, z. B. A-Streptokokken und Staphylococcus aureus, ist die Hilfe des Mikrobiologen unentbehrlich.

**Korrespondenzadresse:** Prof. Dr. Eiko E. Petersen, Facharzt für Frauenheilkunde und Infektiologie, Spezialsprechstunde für Vulvaerkrankungen, D-79117 Freiburg, Eichbergstraße 18, E-Mail: eiko.petersen@web.de

Die Hauptsymptome im Urogenitalbereich sind Jucken, Brennen, Berührungsschmerz, Harndrang und Pollakisurie. Zusammen mit der Dauer der Beschwerden, wobei das Symptom „Jucken“ nach Jahren in das Symptom „Brennen“ übergehen kann, lässt sich oft schon eine Verdachtsdiagnose stellen (Tab. 1).

In diesem Beitrag werden bekannte Krankheitsbilder nur gestreift, dafür aber weniger bekannte etwas ausführlicher gebracht.

## ■ Diagnostische Möglichkeiten

### 1. Anamnese

- Akute und kurze Beschwerdedauer spricht generell für Infektion, aber auch für Verletzung oder akute Unverträglichkeit (Allergie).
- Chronische Beschwerden über Monate und Jahre sind hoch verdächtig für eine Dermatose, chronische Hautbeschädigung oder anatomische Besonderheit.

### 2. Art der Beschwerden (Tab. 1)

- Juckreiz ist typisch für Pilzinfektionen, Dermatosen (bevorzugt Frühstadien), Allergien, Hauttrockenheit, Parasitenerkrankungen.
- Brennende Beschwerden sind häufiger und finden sich bei Infektionen mit Ausnahme der Candidose, bei vielen Dermatosen, ganz besonders aber bei Hautbeschädigung.

### 3. Diagnostik in der Praxis

- Klinische Beurteilung mit Kolposkopie von Vulva und Urethralöffnung
- Speculumeinstellung, Beurteilung des Fluors mit pH-Wert und Mikroskopie
- Mikroskopie des Urins (nicht Sediment)
- Keimzahlbestimmung mittels Urinkult oder Uritube
- Biopsie

**Tabelle 1:** Häufige Ursachen von Juckreiz und Brennen ohne Stoffwechselstörungen oder psychische Erkrankungen: Bei manchen Erkrankungen tritt sowohl Juckreiz als auch ein brennender Schmerz auf, insbesondere wenn ein Epithelverlust (Erosio) oder Hautbeschädigung (Rhagaden, Läsionen) hinzukommen.

Ursachen von Juckreiz	Ursache von brennenden Schmerzen
<b>Infektionen</b>	
<ul style="list-style-type: none"> <li>- Candidosen albicans (häufig)</li> <li>- Parasiten (meist durch Candida)</li> </ul>	<ul style="list-style-type: none"> <li>- Candidose mit Hautläsionen (seltener)</li> <li>- Herpes genitalis, primär, rezidivierend, zoster</li> <li>- Trichomonaden</li> <li>- Pyodermie (A-Streptokokken)</li> <li>- Follikulitis (Staphylococcus aureus)</li> <li>- Vulvitis plasmacellularis</li> <li>- Urethritis</li> <li>- Zystitis (eher Pollakisurie, Harndrang)</li> </ul>
<b>Entzündliche, nicht infektiöse Dermatosen</b>	
<ul style="list-style-type: none"> <li>- Lichen sclerosus (häufig)</li> <li>- Lichen planus (Frühform) (nicht so selten)</li> <li>- Psoriasis vulgaris (mäßig häufig)</li> <li>- Ekzem (mäßig häufig), z. B. Kontaktekzem</li> <li>- Fixes Arzneimittelexanthem</li> </ul>	<ul style="list-style-type: none"> <li>- Lichen sclerosus mit Hautläsionen (seltener)</li> <li>- Lichen planus erosivus (Spätform)</li> <li>- Ekzem mit Hautläsionen (seltener)</li> <li>- irritative Dermatitis (Vorstufe zum Ekzem)</li> <li>- Fixes Arzneimittelexanthem</li> <li>- Behçet-Syndrom</li> </ul>
<b>Hautbeschädigung</b>	
<ul style="list-style-type: none"> <li>- Lichen simplex chronicus (häufig)</li> <li>- Hautbeschädigung (Überwaschung, falsche Pflege)</li> </ul>	<ul style="list-style-type: none"> <li>- Lichen simplex chronicus mit Läsionen (seltener)</li> <li>- Rhagaden (häufig)</li> <li>- Verletzungen/Läsionen (nach Kohabitation)</li> <li>- Vestibulitis</li> <li>- durch Sturz</li> </ul>

#### 4. Diagnostische Hilfen durch ein Labor

- Erregernachweis mittels Kultur, PCR, Serologie etc.
- Histologie einer Gewebeprobe
- Entzündungsparameter (Leukozyten im Blut, CRP)

Anamnese zusammen mit Beschwerdebild und Mikroskopie des Fluors/Urins lässt eine recht sichere Unterscheidung zwischen Infektion und Dermatose/Hautbeschädigung zu. So weisen Infektionen immer eine deutlich erhöhte Zahl von Leukozyten im Fluor oder bei HWI im Urin auf, was mit dem Mikroskop rasch erkannt werden kann. Dreimal mehr Epithelzellen im Fluor sprechen gegen eine infektionsbedingte Entzündung. Drei und mehr Leukozyten im frisch gelassenen Urin bei 400-facher Vergrößerung sind verdächtig für einen Harnwegsinfekt.

Mikrobiologische Erregersuche ist nur bei durch Infektion bedingten Entzündungen sinnvoll (Leukozyten in Fluor, Urin oder Sekreten). Diese Aussage stimmt nicht für seltene Zufallsbefunde zu Beginn einer Infektion. In dieser Phase können schon hohe Erregermengen vorliegen, z. B. Pseudomycel, aber noch keine vermehrten Leukozytenzahlen, daher noch keine Entzündung und damit keine Beschwerden. Dies habe ich sehr selten nur bei Pilzinfektionen gesehen. Normalerweise treten Beschwerden erst auf, wenn eine Entzündungsreaktion vorliegt, wobei dann normalerweise auch vermehrt Leukozyten nachweisbar sind. Auch bei Dermatosen liegt eine Entzündung vor. Diese spielt sich jedoch in der Haut ab und ist nur histologisch nachweisbar.

#### ■ Erkrankung mit Juckreiz

Die beiden häufigsten Ursachen sind die **Candidose** und der **Lichen sclerosus**. Die akute Candidose in ihrer vollen Ausprägung ist ein gut bekanntes Krankheitsbild und kann meist leicht geheilt werden. Auch der Lichen sclerosus im Spätstadium, wenn die Vulva weiß geworden ist, stellt diagnostisch kein Problem mehr dar. Ebenso sind die **Psoriasis** oder das **Ekzem** bei einiger Erfahrung und voller Ausprägung relativ leicht zu diagnostizieren.

Klagt die Patientin über Juckreiz und sind weder Rötung, Weißfärbung noch flockig gelblicher Fluor zu sehen, dann sollte zum Ausschluss einer behandelbaren Candidose, die immer noch zu den häufigsten juckenden Erkrankungen des äußeren Genitalbereichs zählt, eine Pilzkultur angelegt werden. Ist diese positiv, dann kann ein Therapieversuch mit einem Antimykotikum durchgeführt werden. Bringt dies keine Heilung, liegt mit hoher Wahrscheinlichkeit eine andere Ursache für den Juckreiz vor.

Problematisch sind Patienten mit Juckreiz, bei denen auf den ersten Blick keine Auffälligkeit zu sehen ist und eine Pilzinfektion kulturell ausgeschlossen wurde. Bakterielle Kulturen bringen hier so gut wie keine Hilfe. Mir ist keine bakterielle Infektion bekannt, die mit Juckreiz einhergeht. Im Gegenteil, bakteriologische Ergebnisse sorgen eher für Verwirrung, da nicht selten frustrane Behandlungen mit Antibiotika unternommen werden.

Als Ursache kommen, abgesehen von den seltenen Parasitenerkrankungen, vor allem nicht infektiöse Dermatosen und Hautbeschädigungen infrage. Bei frühzeitiger Diagnose und adäquater Therapie sind vor allem die Dermatosen in diesem frühen Stadium gelegentlich noch zu heilen, immer aber wesentlich zu bessern. Gerade der Gynäkologe ist meist der erste Ansprechpartner und hat mit seiner Praxisausstattung, d. h. gynäkologischem Stuhl, Kolposkop und Mikroskop, hier die große Chance, die Patientin vor den Spätfolgen zu bewahren.

#### Frühform des Lichen sclerosus

Es ist die weitaus häufigste juckende, entzündliche, nicht infektiöse Dermatose der Vulva. Sie ist nicht auf das höhere Alter begrenzt, sondern kommt auch schon bei kleinen Mädchen vor. Die Diagnose des Frühstadiums ist besonders bei jungen Frauen wichtig. Gelegentlich sind nur die Folgen des Kratzens, d. h. leichte Einblutungen und Hautbeschädigungen, zu erkennen.

Klinische typische Frühzeichen sind der persistierende Juckreiz, der leider gelegentlich auch fehlen kann, und die zarten weißlichen Veränderungen am Präputium mit möglichen leichten Einengungen der Klitoris. Mitbefall des Bereichs um die Urethralöffnung ist eher selten (Abb. 1). Durch eine Biopsie kann die Diagnose von einem erfahrenen Histologen bereits in diesem Stadium gesichert werden.

Die empfohlene Therapie besteht heute hauptsächlich in Kortikosteroidsalben. Dabei ist hochwirksamen Kortikosteroiden, z. B. Clobetasol (Dermoxin), zu Beginn der Vorzug zu

geben. Langfristig kann ein weniger atrophisierendes Kortikosteroid, z. B. Desoximetason (Dermatop), verwendet werden. Oft ist im Frühstadium eine Intervalltherapie für jeweils ein bis zwei Wochen ausreichend. Regelmäßige, mehrfach tägliche Fettpflege mit z. B. Deumavan ist essenziell und spart Kortikosteroide. Testosteron ist seit Jahren obsolet. Die Immunmodulatoren, z. B. Protopic und Elidel, besitzen nur eine geringe Wirkung und sind inzwischen nur noch mit Einschränkung zugelassen.

### Lichen planus

Seine Diagnose an der Vulva ist schwierig, da er dort seltener ist als der Lichen sclerosus und das klinische Bild kaum bekannt ist. Es sind weiße, netzartige Strukturen, die fast nur mit dem Kolposkop erkennbar sind. Dieses Stadium geht der sehr viel besser bekannten Spätform, dem Lichen planus erosivus, der im deutschsprachigen Raum auch Lichen ruber genannt wird, viele Jahre voraus. In diesem Stadium sind auch Synchieen des Introitus mit Verlegung der Urethralöffnung möglich (Abb. 2). Der genitale Lichen planus ist meistens vergesellschaftet mit einem Befall auch der Mundhöhle, was die Diagnose erleichtert. Ansonsten wird die Diagnose histologisch gesichert.

Durch frühzeitige Therapie, die in etwa der des Lichen sclerosus entspricht, kann das Spätstadium weitgehend vermieden werden.

### Lichen simplex chronicus

Hierbei handelt es sich nicht, wie bei den beiden anderen Lichenformen, um eine alleinige Immunerkrankung, sondern eher um Kratzfolgen, die nicht selten mit einer Candidose begonnen haben und durch eine genetische Disposition begünstigt werden. Eine Verwandtschaft zum atopischen Ekzem wird von manchen vermutet.

Klinisch zeigt sich eine Epithelvergrößerung, gelegentlich auch Rötung, die oft nur einseitig ist.

Heilung bringt das Unterlassen des Kratzens und Reibens und die konsequente Hautpflege mit verträglichen Fettpflegeprodukten. Anfängliche kurzfristige Anwendung einer Kortikosteroidsalbe (eine Woche) ist hilfreich, da hierdurch ein rascherer Therapieerfolg, auch psychologisch wichtig, zu erzielen ist. Es entbindet aber nicht von der langfristigen Hautpflege und dem Unterlassen der mechanischen Überstrapazierung.

Der Lichen simplex chronicus kann als Zwischenform zwischen einer Dermatose und einer Hautbeschädigung angesehen werden.

### Hautbeschädigung

Hauttrockenheit und leichte Aufrauungen gehen mit Juckreiz einher. Die Angst vor Mikroorganismen und der Wunsch nach Gepflegtheit auch in diesem hoch besiedelten Bereich lassen manche Frauen, in der falschen Hoffnung, ultimativ sauber zu werden, zu übertriebenen Waschprozeduren greifen. Bei zunehmender Hautbeschädigung kommt es schließlich zu Einrisen oder permanenten Rhagaden. Hier steht dann das Brennen im Vordergrund.

Wegen des Juckreizes mit nachfolgendem Kratzen sind auch bei Dermatosen zusätzliche Hautbeschädigungen häufig. Ähnliches gilt natürlich auch für die Candidose.

Abhilfe schafft bei Hautbeschädigung nur eine konsequente, mehrmals täglich durchgeführte Hautpflege mit einem hochwertigen Fettprodukt. Dabei kann es einige Wochen dauern, bis wieder Normalität eintritt.

## ■ Erkrankungen mit brennenden Schmerzen

### Primärer Herpes genitalis

Dies ist die sexuell übertragbare Form des Herpes genitalis. Bei voller Empfänglichkeit ist er wegen der starken Entzün-

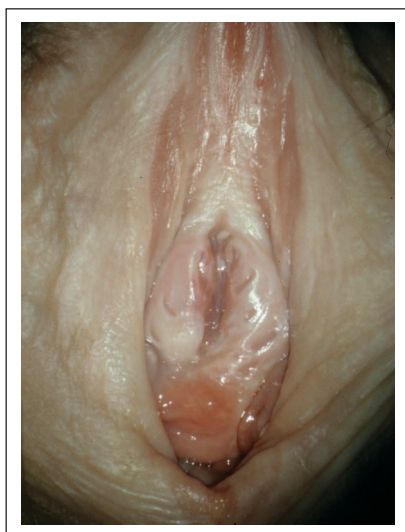

Abbildung 1: Lichen sclerosus mit Befall der Urethralöffnung bei 24-jähriger Frau.

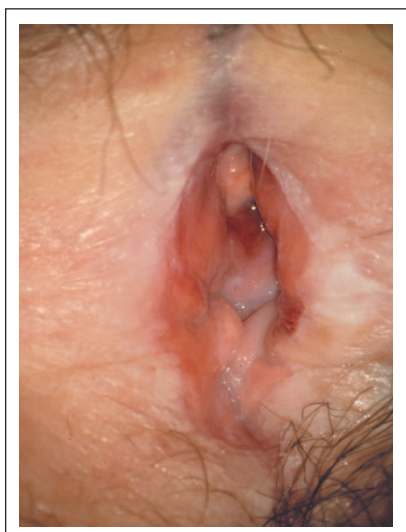

Abbildung 2: Lichen planus erosivus mit Introitus-synchie, 38 Jahre.

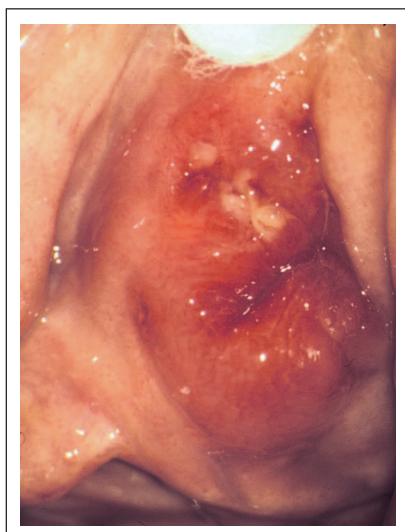

Abbildung 3: Rezidivierender Herpes urethralis, 46 Jahre.



dungsreaktion eine der schmerzhaftesten Vulvaerkrankungen. Es kommt zu großflächigen Läsionen im Bereich der gesamten Vulva, oft auch der Vagina und der Portio. Typisch ist der schnelle Ablauf mit kurzer Inkubationszeit (drei bis sechs Tage) und einem meist bunten Bild von Knötchen, Bläschen und Läsionen (eher Erosionen als Ulzera), wobei die eine Form rasch in die andere übergeht, bis hin zum Krustenstadium. Weitere, sehr typische klinische Zeichen sind die dolenten und vergrößerten Lymphknoten in den Leisten, die man so gut wie nur hier findet. Diese schwere Form der Vulvitis tritt nur einmalig bei der Erstinfektion auf. Rechtzeitige orale Therapie kürzt den Verlauf erheblich ab, vor allem die Schmerzen.

Therapie: Aciclovir oral ( $5 \times 200$  mg) mindestens 5 Tage

### Rezidivierender Herpes

Dies ist die endogene Reaktivierung des im Sakralganglion verbliebenen Virus, meist HSV2. Typisch sind gruppenförmige Bläschen, Läsionen oder Krusten je nach Stadium an nur einer Stelle. Sie heilen auch ohne Therapie meist rasch innerhalb weniger Tage ab. Ein Virusnachweis ist nur in besonderen Fällen notwendig. Die Serologie ist ohne Bedeutung, nur zur Feststellung des Immunstatus sinnvoll.

Eine Besonderheit ist ein rezidivierender Herpes urethralis (Abb. 3). Nicht selten wird er anfangs mit einem rezidivierenden HWI verwechselt.

Therapie: Aciclovir oral 1–2 Tage

### Behçet-Syndrom

Häufig wird es immer noch mit einer Herpesinfektion verwechselt. Nur so ist zu verstehen, dass es beim Mann fünf- bis zehnmal häufiger vorkommen soll als bei der Frau (Bork).

Hierunter werden schmerzhafte, rezidivierende Ulzera verstanden, die innerhalb von vier bis sechs Wochen spontan abheilen. Die Ursache ist unbekannt. Es wird eine immunologische Erkrankung mit Arteriitis vermutet. Hierdurch kommt es zu einer Nekrose, die in ein Ulkus übergeht. Meistens treten die Ulzera an mehreren Stellen des Introitus auf. Bevorzugt ist die Innenseite der kleinen Labien. Selten sind die Vagina oder die Labia maiora betroffen. Frühzeitiges Auftragen von Kortikosteroidsalbe begrenzt den Schaden und führt zu einer schnelleren Abheilung. Die Abheilungszeit kann sehr unterschiedlich sein, nie unter zwei, selten über acht Wochen.

Gegen eine Herpesinfektion sprechen der fehlende Virusnachweis – oft bestehen nicht einmal Antikörper gegen HSV – und das Auftreten der rezidivierenden Ulzera an mehreren Stellen (Abb. 4). Außerdem handelt es sich bei den Läsionen um tiefe Ulzera, die es beim Herpes, der eher zu intraepithelialen, d. h. flachen Erosionen neigt, in dieser Form nicht gibt.

Die Diagnose wird allein aus dem klinischen Bild und der Abheilungszeit gestellt. Es gibt keinen spezifischen Labornachweis, auch die Histologie ist unspezifisch (Nekrose).

### Herpes zoster

Starkes, einseitiges Brennen verursacht der Herpes zoster, der eine endogene Reaktivierung des Varizella-Zoster-Virus (VZV) ist. Die strenge Einseitigkeit der Effloreszenzen erleichtert die klinische Diagnose. Im Gegensatz zum Herpes genitalis persistieren die Bläschen und der Schmerz ohne Therapie über lange Zeit (drei bis vier Wochen).

Therapie:  $5 \times 800$  mg Aciclovir über 5–10 Tage.

### Trichomoniasis

Hauptvermehrungsort von *Trichomonas vaginalis* ist der Urogenitaltrakt. Bei ausgeprägter Entzündung besteht Rötung und vermehrter gelber Fluor. Auch brennender Schmerz kann vorhanden sein. Es gibt aber auch asymptomatische Verläufe mit Persistenz des Erregers über viele Jahre.

Die Diagnose wird üblicherweise gestellt durch das klinische Bild mit Rötung und gelbem Fluor und den mikroskopischen Nachweis von sich bewegenden Trichomonaden, die sich im Nasspräparat ohne Methyleneblau (= Standardnachweis) durch das Blickfeld bewegen. Weitere Möglichkeiten sind Spezialfärbung (Giemsa), eine Kultur oder ein DNA-Nachweis. Der Erregernachweis beim Mann gelingt weniger gut als bei der Frau, weshalb man sich hierauf bei der Partnertherapie nicht verlassen sollte.

Therapie: Oral 2 g Metronidazol oder Tinidazol, Partnermitbehandlung obligatorisch. Bei Therapieversagern kann die Verdoppelung der Dosis zur Heilung führen. Eine Kontrolle nach Therapie wird empfohlen. Durch die systemische Therapie (oral) wird eine bessere Wirkstoffverteilung bewirkt, die auch die Skene-Gänge und die Urethra etc. erreicht.

### A-Streptokokken-Infektion

Eine Vulvitis mit A-Streptokokken ist nicht so häufig (Abb. 5). Wegen der Virulenz des Erregers (*Streptococcus pyogenes*, Streptokokken der Gruppe A) ist sie immer ernst zu nehmen. Es sind die gefährlichsten Bakterien nicht nur im Genital. Bei jedem Nachweis dieser Bakterien im Genitalbereich, selbst

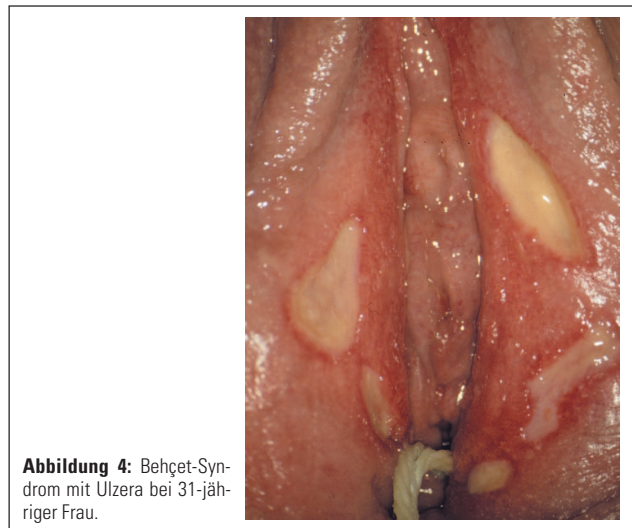


Abbildung 4: Behçet-Syndrom mit Ulzera bei 31-jähriger Frau.

bei weitgehender Beschwerdefreiheit, sollte eine Antibiotikatherapie verordnet und die Elimination des Erregers überprüft werden.

Die Diagnose wird vermutet aus dem klinischen Bild mit Brennen, meist diffuser, gelegentlich auch fleckförmiger Rötung und gelblichem Fluor mit mikroskopisch reichlich Leukozyten, jedoch gesichert allein durch die kulturelle Anzüchtung und Differenzierung der Erreger.

Therapie: Penicillin, Amoxicillin, Cephalosporin für 5, besser 10 Tage

### Infektionen durch *Staphylococcus aureus*

*Staphylococcus aureus* ist weit verbreitet und der Haupterreger von Wundinfektionen, Abszessen und Entzündung von Haarbälgen oder Talgdrüsen. Das typische Bild sind Follikulitis oder kleine Abszesse der Talgdrüsen. *S. aureus* lässt sich aber oft auch auf vorgeschädigter Haut nachweisen. Die Entscheidung, ob eine Antibiotikabehandlung auch sinnvoll ist, kann dann schwierig sein. Nicht selten ist der Keim nach Normalisierung der Haut auch ohne spezielle Antibiotikatherapie nicht mehr nachweisbar.

Die Diagnose wird gestellt aus dem klinischen Bild mit Pusteln am Haarfollikel oder goldgelben Krusten und dem kulturellen Erregernachweis, möglichst mit Antibiogramm, da 40–80 % der Stämme Penicillinase bilden.

Die Therapie kann lokal mittels Polyvidon-Jodsalbe oder systemisch durch Penicilline, wenn empfindlich besser gleich mit Cephalosporinen der zweiten Generation erfolgen.

Ein besonderes Problem sind MRSA (**M**ethizillin-**r**esistente **S**taphylococcus-**a**ureus-Stämme). Diese Stämme sind nicht gefährlicher, aber im Falle einer Infektion schwieriger zu behandeln. Hier sind die Hygienemaßnahmen das Wichtigste.

### Gonorrhoe

Sie gehört zu den sexuell übertragbaren Infektionen. Der Erreger „*Neisseria gonorrhoeae*“ kann eine akute Adnexitis auslösen, die meist mit starken Schmerzen, Fieber und erhöhten

Entzündungsparametern einhergeht. Inzwischen sind diese Bakterien nur noch selten nachweisbar. Trotzdem sollte man bei brennenden Schmerzen und leukozytärem Fluor auch an die Möglichkeit einer Gonorrhoe denken. Die Diagnose wird nur gestellt werden, wenn eine bakteriologische Kultur angelegt oder Material für die PCR entnommen wird. Gonokokken können aber durchaus auch asymptomatisch im äußeren Genitale vorkommen. Eine unkomplizierte Gonorrhoe kann mit 250 mg Ceftriaxon behandelt werden.

### Kolpitis plasmacellularis

Wenn bei brennenden Schmerzen, fleckförmiger Rötung und gelbem Fluor über Monate ohne Erregernachweis die üblichen Antibiotika nicht helfen, dann sollte an diese Infektion gedacht werden (Abb. 6). Die meisten Patienten haben eine monatelange, leidvolle Odyssee und viele Arztbesuche sowie Therapieversuche hinter sich. Klinisch sieht sie oft aus wie eine Trichomoniasis – jedoch hilft Metronidazol nicht – oder eine A-Streptokokken-Kolpitis, weshalb immer eine bakteriologische Kultur angelegt werden muss.

Da es keinen Erregernachweis gibt, wird die Diagnose allein durch den Therapieerfolg mit Clindamycin, z. B. Sobelin-Vaginalcreme über ein bis zwei Wochen, gesichert. In leichten, unkomplizierten Fällen kann die einwöchige Therapie ausreichend sein. Bei einem Rezidiv, was leider nicht selten vorkommt, sollte die lokale Therapie verlängert werden. Über die Rolle des Partners hierbei ist so gut wie nichts bekannt.

### Lichen planus erosivus

Gerade der Lichen planus erosivus, die Spätform des juckenden Lichen planus (s. o.), gehört zu den weniger bekannten Krankheitsbildern. Da die Patienten wegen der starken Beschwerden mit Einengung des Introitus (Abb. 2) sehr unter starken Berührungsschmerzen und oft auch brennenden Dauerschmerzen leiden, ist gerade beim Lichen planus eine möglichst frühzeitige Diagnose und Einleitung einer schmerzlindernden Therapie mit einer wirksamen Kortikosteroidsalbe zu fordern. In Abbildung 2 ist das Rot der Erosio gut erkennbar, während der eigentliche Lichen planus, die weißlichen Hautveränderungen, nur diskret die Erosio umgibt.

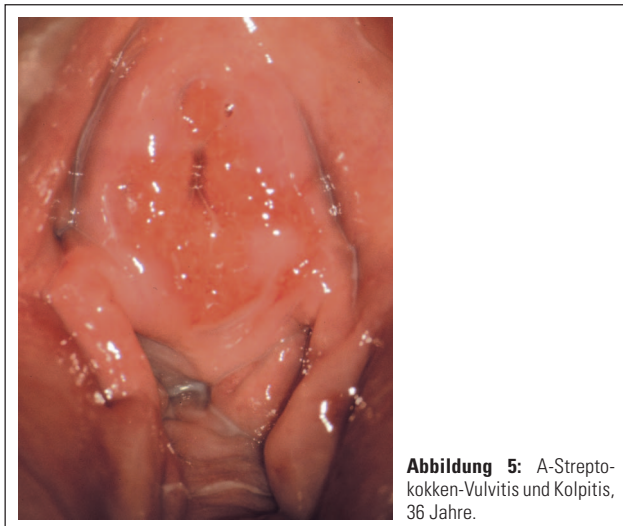

Abbildung 5: A-Streptokokken-Vulvitis und Kolpitis, 36 Jahre.

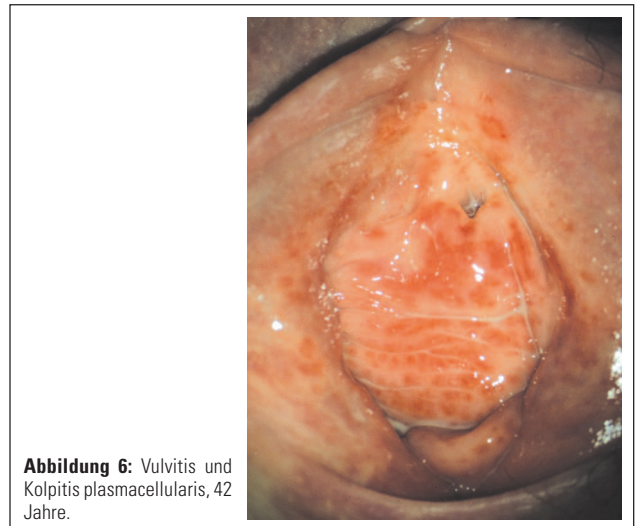


Abbildung 6: Vulvitis und Kolpitis plasmacellularis, 42 Jahre.

## Vulvodynie

Es handelt sich um einen weit verbreiteten, etwas unglücklichen Begriff, entstanden aus der Hilflosigkeit heraus, Beschwerden (Berührungsschmerz/Brennen) ohne klinisches Korrelat beschreiben zu müssen. Die Ursache ist unbekannt und folglich kann auch keine Therapie angeboten werden. Wahrscheinlich verbergen sich mehrere Ursachen dahinter. Eine davon scheint die irritative Dermatitis zu sein.

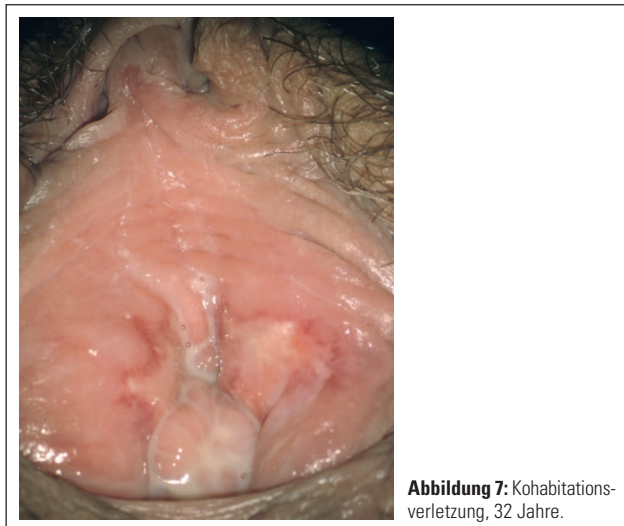
## Irritative Dermatitis

Sie gehört in die große Gruppe von Erkrankungen mit Beteiligung des Immunsystems bei entsprechender genetischer Disposition. Es handelt sich um Intoleranzreaktionen der Haut, die im Spätstadium eine reversible Exsudation zeigen können. Sie können durch eine Vielzahl von exogenen Noxen zusammen mit endogenen Reaktionsfaktoren ausgelöst werden.

In der unspezifischen irritativen Phase sieht die Haut noch völlig normal aus. Durch Provokationstests, z. B. mit Emlasalbe, kann die Hautreaktion sichtbar gemacht werden. Dabei ist das auslösende Agens so gut wie nie bekannt. Infolge der hohen Empfindlichkeit des Introitus werden schon leichte allergische Reaktionen, bei denen man kaum etwas sieht, als sehr unangenehm empfunden.

Die meist jungen Patientinnen klagen über einen ständigen brennenden Schmerz im Introitusbereich, aber auch über einen Berührungsschmerz, sodass eine Kohabitation nicht mehr möglich ist. Das Epithel sieht dabei normal aus. Erreger einer Vulvitis werden nicht nachgewiesen. Oft werden dann dennoch lokale Antimykotika oder Antibiotika verordnet, da Bakterien, häufig B-Streptokokken oder andere Darmflora, kulturell nachgewiesen wurden. Nach Ausbleiben der Heilung wird dann gerne die Diagnose „Vulvodynie“ gestellt.

Bei vielen Patienten begann es mit einer Pilzinfektion, die zunächst mit einem Antimykotikum geheilt werden konnte. Spätere Pilzbehandlungen waren immer seltener erfolgreich. Der brennende Schmerz dagegen nahm zu.



**Abbildung 7:** Kohabitationsverletzung, 32 Jahre.

Die Behandlung ist schwierig und langwierig und setzt einige Geduld beim Arzt und beim Patienten voraus. Hilfreich ist eine kurzfristige Kortikosteroidsalbenbehandlung für ein bis zwei Wochen, das Unterlassen aller bisherigen Lokalmaßnahmen, bei zusätzlichen Infektionen eine Oralthherapie und die langfristige Hautpflege mit einem hochwertigen Fettprodukt, das möglichst wenige Zusatzstoffe enthält.

## ■ Beschwerden im unteren Harntrakt

Brennende Beschwerden beim Wasserlassen werden gelegentlich mit einer Blasenentzündung bzw. einem Harnwegsinfekt (HWI) verwechselt. Dabei sind die Beschwerden eines HWI recht typisch (Pollakisurie und Harndrang) und die diagnostischen Befunde dann meist auch eindeutig: vermehrt Leukozyten im Urin (s. o.) und gelegentlich auch Blut, bei entsprechenden Keimzahlen im Urin (> 100.000 PFU/ml).

Klagt die Patientin nur über brennende Beschwerden im Bereich der Urethralöffnung, so sollte bei einer jungen Patientin eine Chlamydieninfektion mittels PCR aus dem Urin zuerst ausgeschlossen werden. Bei der reifen Frau und negativer PCR sollten die Urethralöffnung und ihre Umgebung mit dem Kolposkop beurteilt werden. Rötung spricht für eine Hautreizung oder sogar Beschädigung nach GV (Abb. 7), was nicht selten ist. Gerade das Reinlichkeitsbedürfnis lässt die meisten Frauen nach dem Urinieren diesen Bereich abtupfen. Bei trockener oder entzündeter Haut kommt es leicht zu Beschädigung des Zylinderepithels oder des umgebenden mehrschichtigen Plattenepithels. Dies wiederum kann die Zahl der Mikroorganismen aus dem Darmbereich erhöhen. Abhilfe schafft eine Hautverbesserung durch Fettpflege (z. B. Deumavan). Diese sollte nach dem Waschen und vor jeder mechanischen Belastung erfolgen.


Problematisch sind rezidivierende HWI. Handelt es sich um junge Frauen, so finden sich nach meiner Erfahrung nicht selten eine Hautbeschädigung und ein vermehrtes Angebot von Darmkeimen aus dem Analbereich vor. Begünstigt wird dies auch durch sexuelle Aktivitäten. Bei reiferen Frauen werden vor allem anatomische Veränderungen (Deszensus, Striktur), Hormonmangel und Hautbeschädigung gefunden. Auch hier hilft Hautverbesserung durch lokale Östrogene und Fettpflege. Keimreduktion wird durch das Fetten des Analbereiches vor dem Stuhlgang erzielt. Daher ist für mich die Analpflege die beste Verhütung von Infektionen im Urogenitalbereich.

### Weiterführende Literatur:

- Bork K. Erkrankungen der Lippen und der Mundhöhle. In: Braun-Falco O, Plewig G, Wolff HH, Burgdorf WHC, Landthaler M (Hrsg). Dermatologie und Venerologie, 5. Auflage. Springer, Heidelberg, 2005; 998–1000.
- Edwards L. Genital dermatology atlas. Lippincott Williams & Wilkins, Philadelphia, 2004.
- Erikson BK, Norgren M, McGregor K, Sratt BG, Normark BH. Group A streptococcal infections in Sweden; a comparative study of invasive and noninvasive infections and analysis of dominant T28 emm28 isolates. Clin Infect Dis 2003; 37: 1189–93.
- Hager WD. Treatment of metronidazole-resistant trichomonas vaginale with tinidazole: case reports of three patients. Sex Transm Dis 2004; 31: 343–5.
- Kohl PK. Gonorrhoe und andere Formen der Urethritis. In: Braun-Falco O, Plewig G, Wolff HH, Burgdorf WHC,

- Landthaler M (Hrsg). Dermatologie und Venerologie, 5. Auflage. Springer, Heidelberg, 2005; 215–26.
- Lotery HE, McClure N, Galask RP. Vulvodinia. Lancet 2004; 363: 1058–60.
- Petersen EE. Lebensbedrohliche Infektionen im Wochenbett. Gynäkologe 1997; 30: 775–81.
- Petersen EE. Infektionen in Gynäkologie und Geburtshilfe, 4. Auflage. Thieme, Stuttgart, 2003.
- Petersen EE. Farbatlas der Vulvaerkrankungen, 2. Auflage. Kaymogyn, Freiburg, 2007.
- Sobel JD. Desquamative inflammatory vaginitis: a new subgroup of purulent vaginitis responsive to topical 2 % clindamycin therapy. Am J Obstet Gynecol 1994; 171: 1215–20.
- Tietz JJ, Mendling W. Haut- und Vaginalmykosen. Blackwell, Berlin, 2001.
- Weyers W, Dias C, Petersen EE. Lichen sclerosus der Vulva – eine chronische Erkrankung jeden Lebensalters. Gyne 2003; 23: 8–10.

**Prof. Dr. Eiko E. Petersen**



*Prof. Dr. Eiko E. Petersen ist Facharzt für Frauenheilkunde und für Mikrobiologie und Infektionsepidemiologie. Sein Lebensweg führte ihn nach dem Medizinstudium über Stationen in der Biochemie und der Mikrobiologie in die Universitäts-Frauenklinik Freiburg, wo er bis 2005 Leiter der Sektion „Gynäkologische Infektiologie“ war. Er ist ein anerkannter Spezialist für Infektionen, speziell in der Gynäkologie und Geburtshilfe. Sein Buch „Infektionen in Gynäkologie und Geburtshilfe“ im Thieme-Verlag liegt inzwischen in der 4. Auflage vor und wurde bereits in verschiedene Sprachen übersetzt. Über die gynäkologische Infektiologie und die Zuweisung von nur scheinbar infektiologischen Problempatientinnen ist er auch zum Fachmann für Vulvaerkrankungen geworden. Wesentlicher Bestandteil hierbei waren seine fotografischen Dokumentationen. In schwierigen Fällen ist er auch heute noch gefragter Ansprechpartner für Kollegen und Patienten.*



# Mitteilungen aus der Redaktion

## Besuchen Sie unsere zeitschriftenübergreifende Datenbank

[Bilddatenbank](#)

[Artikeldatenbank](#)

[Fallberichte](#)

## e-Journal-Abo

Beziehen Sie die elektronischen Ausgaben dieser Zeitschrift hier.

Die Lieferung umfasst 4–5 Ausgaben pro Jahr zzgl. allfälliger Sonderhefte.

Unsere e-Journale stehen als PDF-Datei zur Verfügung und sind auf den meisten der marktüblichen e-Book-Readern, Tablets sowie auf iPad funktionsfähig.

[Bestellung e-Journal-Abo](#)

## Haftungsausschluss

Die in unseren Webseiten publizierten Informationen richten sich **ausschließlich an geprüfte und autorisierte medizinische Berufsgruppen** und entbinden nicht von der ärztlichen Sorgfaltspflicht sowie von einer ausführlichen Patientenaufklärung über therapeutische Optionen und deren Wirkungen bzw. Nebenwirkungen. Die entsprechenden Angaben werden von den Autoren mit der größten Sorgfalt recherchiert und zusammengestellt. Die angegebenen Dosierungen sind im Einzelfall anhand der Fachinformationen zu überprüfen. Weder die Autoren, noch die tragenden Gesellschaften noch der Verlag übernehmen irgendwelche Haftungsansprüche.

Bitte beachten Sie auch diese Seiten:

[Impressum](#)

[Disclaimers & Copyright](#)

[Datenschutzerklärung](#)