

Zeitschrift für Gefäßmedizin

Bildgebende Diagnostik • Gefäßbiologie • Gefäßchirurgie •
Hämostaseologie • Konservative und endovaskuläre Therapie •
Lymphologie • Neurologie • Phlebologie

Die Lymphgefäße: Unsichtbar aber unverzichtbar

Amann-Vesti BR

Zeitschrift für Gefäßmedizin 2008;

5 (4), 6-11

Homepage:

www.kup.at/gefaessmedizin

Online-Datenbank
mit Autoren-
und Stichwortsuche

Offizielles Organ der
Österreichischen Gesellschaft
für Phlebologie und
dermatologische Angiologie



Offizielles Organ des Österreichischen
Verbandes für Gefäßmedizin



Offizielles Organ der
Österreichischen Gesellschaft für
Internistische Angiologie (ÖGIA)



Indexed in EMBASE/COMPENDEX/GEOBASE/SCOPUS

Datenschutz:

Ihre Daten unterliegen dem Datenschutzgesetz und werden nicht an Dritte weitergegeben. Die Daten werden vom Verlag ausschließlich für den Versand der PDF-Files der Zeitschrift für Gefäßmedizin und eventueller weiterer Informationen das Journal betreffend genutzt.

Lieferung:

Die Lieferung umfasst die jeweils aktuelle Ausgabe der Zeitschrift für Gefäßmedizin. Sie werden per E-Mail informiert, durch Klick auf den gesendeten Link erhalten Sie die komplette Ausgabe als PDF (Umfang ca. 5–10 MB). Außerhalb dieses Angebots ist keine Lieferung möglich.

Abbestellen:

Das Gratis-Online-Abonnement kann jederzeit per Mausklick wieder abbestellt werden. In jeder Benachrichtigung finden Sie die Information, wie das Abo abbestellt werden kann.

Das e-Journal

Zeitschrift für Gefäßmedizin

- ✓ steht als PDF-Datei (ca. 5–10 MB) stets internetunabhängig zur Verfügung
- ✓ kann bei geringem Platzaufwand gespeichert werden
- ✓ ist jederzeit abrufbar
- ✓ bietet einen direkten, ortsunabhängigen Zugriff
- ✓ ist funktionsfähig auf Tablets, iPads und den meisten marktüblichen e-Book-Readern
- ✓ ist leicht im Volltext durchsuchbar
- ✓ umfasst neben Texten und Bildern ggf. auch eingebettete Videosequenzen.

Die Lymphgefäße: Unsichtbar aber unverzichtbar

B. R. Amann-Vesti

Kurzfassung: Das Lymphsystem, bestehend aus Lymphgefäßen und lymphatischen Organen, ist verantwortlich für den Rücktransport von Gewebeflüssigkeit und großmolekularen Substanzen aus dem Interstitium in den Blutkreislauf und stellt einen Bestandteil des Immunsystems dar. Die Haut-Lymphgefäße können mittels der Fluoreszenz-Mikrolymphographie in vivo beim Menschen dargestellt und studiert werden. Ist die Transportfunktion der Lymphgefäße eingeschränkt, entwickelt sich ein Lymphödem. Die Identifikation von Genen und Wachstumsfaktoren, die für die Entwicklung von Lymphgefäßen entscheidend sind, hat zum besseren Verständnis von primären Lymphödemen beigetra-

gen, darüber hinaus ist die Blockierung der Lymphangiogenese in Tumoren eine neue, vielversprechende therapeutische Option geworden.

Abstract: Lymphatic Capillaries: Invisible but Essential. The lymphatic vascular system plays an important role in the maintenance of tissue fluid homeostasis and in the mediation of the afferent immune response. It consists of a dense network of blind ending, thin-walled lymphatic capillaries and collecting lymphatics that drain lymph via the thoracic duct to the venous circulation. The technique of fluorescence micro-

lymphography allows the visualization of the initial lymphatics of the skin in vivo. This technique had provided the basis for studying the physiology and pathophysiology of the lymphatic system in humans. If the function of lymphatic vessels is impaired lymphedema develops. Furthermore, lymphatic vessels play a crucial role in a variety of human cancers, since invasion of lymphatic vessels by tumor cells and subsequent development of lymph node metastases significantly influences prognosis of cancer patients. The identification of genes and growth factors involved in lymphangiogenesis has provided new therapeutic options for these patients. **Z Gefäßmed 2008; 5 (4): 6–11.**

■ Einleitung

Die Lymphgefäße der Haut spielen eine entscheidende Rolle in der Homöostase, in der afferenten Phase der Immunantwort und in der Metastasierung von malignen Hauttumoren. Sie stellen ein dem Venensystem parallel geschaltetes Drainagesystem dar, welches im Interstitium beginnt und über den Ductus thoracicus in den Venenwinkel (Angulus venosus), zwischen V. jugularis interna und V. subclavia, mündet. In die Lymphgefäße sind beim Menschen etwa 600–700 Lymphknoten eingeschaltet. Obwohl das lymphatische System bereits 1627 von Casparo Asselli beschrieben wurde, sind viele Aspekte der Lymphgefäße unklar geblieben. Die Visualisierung der initialen Hautlymphgefäße am Menschen in vivo wurde durch die von Bollinger entwickelte Fluoreszenz-Mikrolymphographie vor rund 25 Jahren möglich und morphologische und funktionelle Studien konnten nun durchgeführt werden. Erst die kürzlich erfolgte Identifikation von Genen, die die Entwicklung und das Wachstum von Lymphgefäßen kontrollieren, und die Entdeckung neuer, für das lymphatische Endothelium spezifischer Marker haben es ermöglicht, ihre molekularen Regulationsmechanismen zu untersuchen.

■ Anatomie und Funktion der Lymphgefäße

Die initialen Lymphgefäße beginnen als blind endende, mit Endothel ausgekleidete kleine fingerförmige Ausbuchtungen im Interstitium, wo sie zu den sogenannten Lymphkapillaren oder initialen Lymphgefäßen zusammenfließen. Die Lymphkapillaren bilden ein feines Netzwerk, wobei in der Haut ein oberflächliches, feineres und ein tiefes, etwas grobmaschigeres Netzwerk unterschieden werden kann. Die Lymphe wird über Lymphkapillaren, Präkollektoren und Kollektoren und schließlich über die Lymphstämme zurück in das venöse Blut

drainiert. Die Wand der Lymphkapillaren besteht aus einer Schicht von Endothelzellen, die Basalmembran fehlt oder ist unvollständig, glatte Muskelzellen fehlen. Die Funktion der initialen Lymphgefäße hängt ganz entscheidend von der sie umgebenden extrazellulären Matrix ab, mit der sie über sogenannte Ankerfilamente verbunden sind. Erhöht sich nun der interstitielle Druck, bewegen sich die Endothelzellen durch Zug auf diese Ankerfilamente auseinander, es entstehen kleine Öffnungen („open junctions“), durch die Flüssigkeit und Makromoleküle in die Lymphgefäße unidirektional aufgenommen werden können. Nimmt der interstitielle Druck wieder ab, reduziert sich auch der Zug auf die Endothelzellen, die sich dadurch wieder übereinanderlegen und einen retrograden Fluss verhindern [1, 2]. Präkollektoren besitzen im Gegensatz zu Lymphkapillaren bereits Klappen, die alle 2–3 mm vorkommen und einen gerichteten Fluss gewährleisten. Die größeren Lymphstämme drainieren die Lymphe direkt in das Venensystem. Ihre Wandbeschaffenheit ist ähnlich wie die von größeren Venen (Intima mit Basalmembran, Media mit glatten Muskelzellen und Adventitia) und sie besitzen ebenfalls Klappen, der Ductus thoracicus etwa alle 6–10 cm eine. Durch rhythmische Kontraktionen der glatten Muskelzellen in der Wand wird die Lymphe von distal nach proximal in 10–12 Kontraktionswellen pro Minute weitergeleitet. Bei Zunahme des Lymphvolumens, zum Beispiel bei körperlicher Aktivität, Hitze oder entzündlichen Prozessen, erhöhen die Lymphgefäße die Kontraktionsstärke und Pumpfrequenz der sogenannten Lymphangione (ein Segment zwischen 2 Klappen). Der Lymphfluss kann so um ein Vielfaches gesteigert werden, der Proteingehalt der Lymphe nimmt ab. Im Sitzen und Stehen nimmt der Druck in den Lymphgefäßen und Venen aufgrund der Orthostase zu, jedoch ist der Druckanstieg in den Lymphgefäßen aufgrund der aktiven Pumpfunktion viel geringer als in den Venen [3].

Nur wenig ist bekannt über die Flussgeschwindigkeit in den Lymphgefäßen. Beim Menschen wurde sie in vivo in den initialen Lymphgefäßen der Haut gemessen, sie beträgt ungefähr 10 µm pro Sekunde, kann aber stark variieren [4]. In den größeren Gefäßen an den Extremitäten liegt sie bei ungefähr 2–3 cm pro Minute [5].

Aus der Klinik für Angiologie, Universitätsspital Zürich
Korrespondenzadresse: Prof. Dr. med. Beatrice R. Amann-Vesti, Klinik für Angiologie, Universitätsspital Zürich, CH-8091 Zürich, Rämistrasse 100;
E-Mail: beatrice.amann@usz.ch

■ Embryonale Entwicklung der Lymphgefäße

Die embryonale Entwicklung von Blut- und Lymphgefäßen (Vaskulogenese), aber auch das Wachstum und die Entstehung von Gefäßen im späteren Leben (Angiogenese) ist unter anderem abhängig von vaskulären Wachstumsfaktoren („vascular endothelial growth factors“, VEGFs) und ihren Rezeptoren (VEGFR) [6]. Die Entwicklung von Lymphgefäßen wird von der Aktivität des Transkriptionsfaktors Prox-1 und von VEGF-C beeinflusst. Die Endothelzellen von Lymphgefäßen, respektive von Gefäßen, die sich zu Lymphgefäßen entwickeln werden, exprimieren den VEGFR-3, der VEGF-C bindet [7]. Im späteren Leben aktiviert neben VEGF-C auch der Wachstumsfaktor VEGF-D die Neubildung von Lymphgefäßen.

■ Lymphödem

Ein Erwachsener produziert je nach körperlicher Aktivität etwa 4–8 Liter Lymphe pro Tag, einfach vorzustellen, was ein Ausfall auch nur eines Teiles des Lymphsystems zur Folge hat. Bei Zunahme des interstitiellen Volumens aufgrund eingeschränkter Transportkapazität des Lymphsystems (Lymphgefäße und/oder Lymphknoten) spricht man von einem Lymphödem, wobei man je nach Ätiologie von einem primären oder bei erworbenen Störungen von einem sekundären Lymphödem spricht.

Klinik des Lymphödems

Die Symptome des Lymphödems sind sehr typisch, sodass die Diagnose in der Regel aufgrund der Anamnese und der Klinik gestellt werden kann. Das Lymphödem tritt oft einseitig auf oder ist asymmetrisch, beginnt meist distal und dehnt sich nach proximal aus. Bei proximalen Obstruktionen kann das Ödem am Oberschenkel beginnen und sich nach distal ausdehnen. Lymphödeme sind schmerzlos, die Hautfarbe und -temperatur unauffällig, die Hautfalten über den Gelenken vertiefen sich, das „Stemmer-Zeichen“ ist vorhanden (die verdickte Haut über den betroffenen Zehen oder Fingern lässt sich kaum oder gar nicht mehr abheben) und die betroffenen Zehen oder Finger nehmen eine eckige Form an („Vierkantzehen“) (Abb. 1). Lymphokutane Fisteln, bei denen sich Lymphe aus kleinen Vesikeln in der Haut entleert, sind wegen der erhöhten Infektionsgefahr zu beachten und die Patienten über die häufige Komplikation des Erysipels zu informieren.

Das Lymphödem wird je nach Ausmaß in 3 Stadien eingeteilt

- Stadium I (reversibles Stadium): Das Ödem ist relativ weich, es lassen sich leicht Dellen eindrücken. Es bestehen noch keine fibrosklerotischen Veränderungen des Gewebes und das Ödem ist durch Hochlagern der Beine oder Bettruhe reversibel.
- Stadium II (spontan irreversibel): Das Ödem ist durch leichte fibrosklerotische Veränderungen derb, Dellen lassen sich nur durch starken Druck erzeugen. Eine Rückbildung des Ödems kann noch durch intensive Therapie mittels Kompressionsbandagen und der sogenannten manuellen Lymphdrainage, einer speziellen Lymphmassage, erreicht werden.

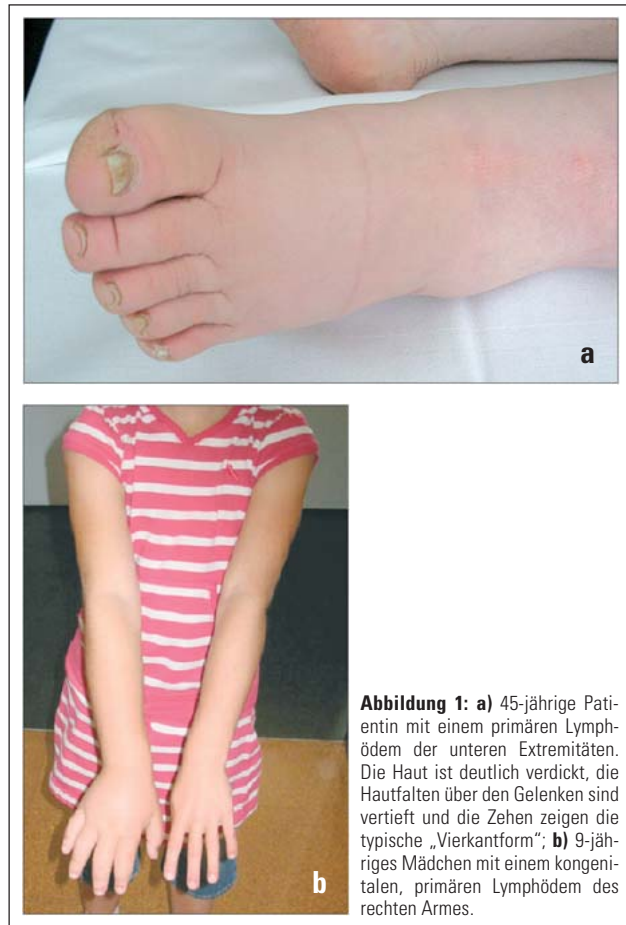

Abbildung 1: a) 45-jährige Patientin mit einem primären Lymphödem der unteren Extremitäten. Die Haut ist deutlich verdickt, die Hautfalten über den Gelenken sind vertieft und die Zehen zeigen die typische „Vierkantform“; b) 9-jähriges Mädchen mit einem kongenitalen, primären Lymphödem des rechten Armes.

- Stadium III (Elephantiasis): Zusätzlich zu den Kriterien des Stadium II besteht aufgrund des fibrosklerotischen Gewebeumbaus eine Pachydermie oder Hyperkeratose. Diese zum Teil groteske Spätform des unbehandelten Lymphödems nennt man auch Elephantiasis.

Primäres Lymphödem

Die primären Lymphödeme werden nach verschiedenen Kriterien weiter unterteilt. Diese Einteilungen sind jedoch stark im Umbruch, da man genetische Defekte und Mechanismen, die zum Lymphödem führen, besser kennt.

So wurde die Einteilung nach Alter bei Manifestation praktisch verlassen. Man bezeichnete Lymphödeme, die bei der Geburt bereits manifest sind, als kongenital (Nonne-Milroy), bei Auftreten nach der Geburt aber vor dem 35. Lebensjahr als *praecox* (Meige) und später auftretende als *tardum*. Tritt ein Lymphödem erst in der 3.–4. Dekade auf, ist eine sekundäre Ursache viel wahrscheinlicher. Die Einteilung nach morphologischen Veränderungen geht auf die lymphographischen Studien von Kinmonth zurück [8]. Es werden Formen mit Aplasie oder Hypoplasie (lokal fehlende oder zu wenige und/oder zu dünne Lymphgefäße) und solche mit Hyperplasie (Dilatation von Lymphgefäßen = „Megalympatics“ oder numerische Zunahme der Lymphgefäße) der Lymphgefäße beschrieben. Ein vollständiges Fehlen von Lymphgefäßen an einer Extremität ist nicht mit dem Leben vereinbar. Die Fibrose des Lymph-

knoten-Hilus wird auch zu den primären Lymphödemen gezählt, obwohl wahrscheinlich virale Infektionen eher dazu führen.

Lymphödeme mit bekanntem genetischen Defekt

Lymphödem Typ Milroy (Milroy's disease, Nonne-Milroy)

Beim Lymphödem Typ Milroy handelt es sich um ein kongenitales Lymphödem, das autosomal dominant vererbt wird. Es liegt eine Aplasie der Lymphkapillaren der betroffenen Extremität vor. Der Amerikaner W. F. Milroy beschrieb 1892 eine Familie, bei der seit 6 Generationen Lymphödeme vorkamen, die bereits bei der Geburt manifest waren. Kurz vor ihm, 1891, hatte Nonne ebenfalls einen Fall beschrieben, weswegen die Krankheit auch Nonne-Milroy genannt wird. Der Gendefekt ist lokalisiert auf Chromosom 5 (5q35.3) und führt zu einer Inaktivierung des VEGFR-3 [9]. In der Regel handelt es sich um Lymphödeme der unteren Extremitäten, Hydrozelen können ebenfalls vorkommen.

Lymphödem-Distichiasis-Syndrom

Beim sehr seltenen Lymphödem-Distichiasis-Syndrom tritt das Lymphödem während der Pubertät auf und ist bedingt durch Reflux von Lymphe in den numerisch vermehrten Lymphkolektoren der unteren Extremitäten. Distichiasis ist eine kongenitale Anomalie, bei der eine zusätzliche Reihe von Wimpern am posterioren Lidrand vorkommt, zusätzliche venöse (50 %) und andere Anomalien können vorliegen. Die Vererbung ist autosomal dominant, der Gendefekt liegt auf Chromosom 16 (16q24.3) [10].

Lymphödeme mit unbekanntem genetischen Defekt

Lymphödem Typ Meige (Meige's disease)

Das Lymphödem Typ Meige ist ein sporadisch auftretendes, leichtes Lymphödem, das sich meist in der Pubertät oder im frühen Erwachsenenalter manifestiert (*praecox*) und in der Regel die unteren Extremitäten, oft bilateral, betrifft. Es liegt eine numerische Reduktion der Lymphkolektoren vor. In der Fluoreszenz-Mikrolymphographie färbt sich ein ausgedehntes oberflächliches Lymphkapillarnetz an, da der Abfluss in die Tiefe reduziert ist. Zudem ist der Druck in den Lymphkapillaren erhöht (lymphatische Hypertonie), wie man durch direkte Punktion mittels Glaspipetten unter Verwendung eines Servo-Nulling-Systems bei Patienten in vivo nachweisen konnte [11]. Frauen sind 3-mal häufiger betroffen als Männer und nur in etwa 30 % der Fälle findet man eine familiäre Belastung [12]. Die Identifizierung des Gendefektes ist bis heute nicht gelungen, wahrscheinlich, weil eine große genetische Heterogenität bei dieser Krankheit besteht. Sie stellt die häufigste Form des primären Lymphödems mit Manifestation in der Pubertät dar.

Yellow-nail-Syndrom

Das Syndrom ist durch die Kombination von gelben Nägeln, chronischer Sinusitis, Bronchiektasen und Lymphödem charakterisiert, Aszites kann vorkommen. Der genetische Defekt ist nicht bekannt, die Vererbung wird als autosomal dominant beschrieben.

Hennekam-Lymphangiektasie-Lymphödem-Syndrom

Intestinale Lymphangiektasien mit schwerem Lymphödem der Beine und mentale Retardierung.

Lymphödeme kombiniert mit anderen genetischen Anomalien

- Turner-Syndrom (XO, Hypo- und Hyperplasie der Lymphgefäße kommt vor)
- Morbus Fabry (α -Galaktosidase-A-Mangel, schwere Mikroangiopathie des Lymphkapillarnetzes in der Haut [13])
- Noonan-Syndrom (kleine Statur, Ptose, kardiale Anomalien und bei Geburt vorhandenes Lymphödem)

Kongenitale Lymphödeme kombiniert mit anderen nicht-hereditären Missbildungen

- Klippel-Trenaunay-Syndrom
- Maffucci's-Syndrom

Sekundäres Lymphödem

Sekundäre Lymphödeme sind viel häufiger als primäre, in Europa und Nordamerika handelt es sich vor allem um postoperative und postaktinische Lymphödeme. Postaktinische Schäden an den Lymphgefäßen mit Fibrosierung und Obstruktion können mit einer Latenz von 10–20 Jahren auftreten.

Die häufigste Ursache sekundärer Lymphödeme weltweit ist die Filariose. Sie ist endemisch in West- und Ost-Afrika, Süd-Ost-Asien, im nördlichen Teil von Südamerika, in der Karibik und im westlichen pazifischen Raum [14].

Die Larven von *Wuchereria bancrofti*, *Brugia malayi* oder *B. timori* (Nematoden oder Rundwürmer) werden durch Anopheles-Mücken auf den Menschen übertragen. In den menschlichen Lymphknoten und Lymphgefäßen entwickeln sie sich zu adulten Würmern (Macrofilaria), der männliche Wurm ist 3–4 cm, der weibliche 7–10 cm lang. Einerseits verlegen die Würmer die Lymphgefäße, andererseits kommt es durch sie zu einer chronischen Entzündung der befallenen Lymphgefäße und schließlich zum Verschluss. Die Filarien produzieren zahlreiche Larven oder Mikrofilarien, die immer nachts in den Blutstrom abgegeben werden. Es bestehen 3 Larvenstadien, im dritten Stadium werden die Larven wieder über Mückenstiche zurück in den menschlichen Blutstrom gebracht.

120 Millionen Menschen (107 Millionen mit *Wuchereria bancrofti*, 13 Millionen mit *Brugia malayi* oder *B. timori*) sind in mindestens 73 Ländern der Tropen und Subtropen mit lymphatischer Filariose infiziert.

Bei etwa 44 Millionen Menschen besteht ein massives Lymphödem aufgrund von Filarien.

Die lymphatische Filariose ist nach der Amaurose weltweit die zweithäufigste Ursache von bleibender Behinderung.

Die WHO hat eine „global alliance for the elimination of lymphatic filariasis“ gegründet und dank der Mithilfe von pharmazeutischen Firmen können heute weltweit viele Men-

schen in betroffenen Gebieten mit gegen Filarien wirksamen Medikamenten (Diethylcarbamazine, Albendazol, Ivermectin) behandelt werden [15–17].

■ Darstellung der Lymphgefäße

Die Anwendung von bildgebenden Verfahren ist meist zur Diagnosestellung eines Lymphödems nicht notwendig. Falls eine sichere Diagnose nicht möglich ist oder spezielle morphologische oder funktionelle Fragestellungen vorliegen, stehen mehrere Verfahren zur Darstellung des Lymphsystems mit unterschiedlicher Aussagekraft zur Verfügung.

Bei der Lymphszintigraphie werden radioaktiv markierte Albumine (^{99m}Tc Colloid) subkutan gespritzt und die Radioaktivität in den Lymphknoten zu verschiedenen Zeitpunkten gemessen. Dies ergibt eine quantitative Information über den Lymphtransport, die Aussagekraft kann durch einen standardisierten Belastungstest verbessert werden, da der Lymphfluss von der körperlichen Aktivität abhängig ist [18]. Die direkte Lymphographie ermöglicht die röntgenologische Darstellung von Lymphgefäßen und Lymphknoten durch Infusion eines öligen, jodhaltigen Kontrastmittels direkt in die Lymphgefäße. Nach subkutaner Injektion von Patentblau Violet (Lymphographie mit Patentblau Violet), welches nur von den Lymphgefäßen aufgenommen wird, erfolgt die chirurgische Freilegung eines nun sichtbar gewordenen Lymphkolektors zur Infusion des Kontrastmittels. Wegen allergischer Reaktionen und anderer Komplikationen, wie Ölembolien und Obstruktion der Lymphgefäße durch das ölhaltige Mittel, wird die Methode heute praktisch nicht mehr verwendet und gilt vielerorts als obsolet. Sie hat aber entscheidend zum Verständnis der Physiologie und Pathophysiologie des Lymphtransportes beigetragen.

Als neue, vielversprechende Methode ist die indirekte Lymphographie mittels Magnetresonanztomographie zu erwähnen. Nach subkutaner Injektion eines wasserlöslichen paramagnetischen Kontrastmittels (Gadolinium), welches auch von den Lymphgefäßen aufgenommen wird, können diese dargestellt werden (Abb. 2).

Die Darstellung der kleinsten Hautlymphgefäße ist dank der Fluoreszenz-Mikrolymphographie möglich.

Fluoreszenz-Mikrolymphographie

Mittels der Fluoreszenz-Mikrolymphographie können die Hautlymphgefäße minimal-invasiv dargestellt und ihre Funktion analysiert werden [19]. Die Methode hat entscheidend zum Verständnis der Physiologie und Pathophysiologie der Lymphgefäße beigetragen. Sie kann zudem wichtige Informationen für die Differenzialdiagnose verschiedener Ödemformen liefern. Die Fluoreszenz-Mikrolymphographie ist die Grundlage für weitere Untersuchungen, wie beispielsweise die Druckmessung in den Lymphkapillaren, die vor allem für wissenschaftliche Zwecke verwendet wird. Neue Therapiekonzepte für die Behandlung des Lymphödems können so wenig invasiv und praktisch ohne Belastung für den Patienten evaluiert werden. Es werden 0,01 ml eines großmolekularen Dextrans (MG 150000), an welches der fluoreszierende Farb-

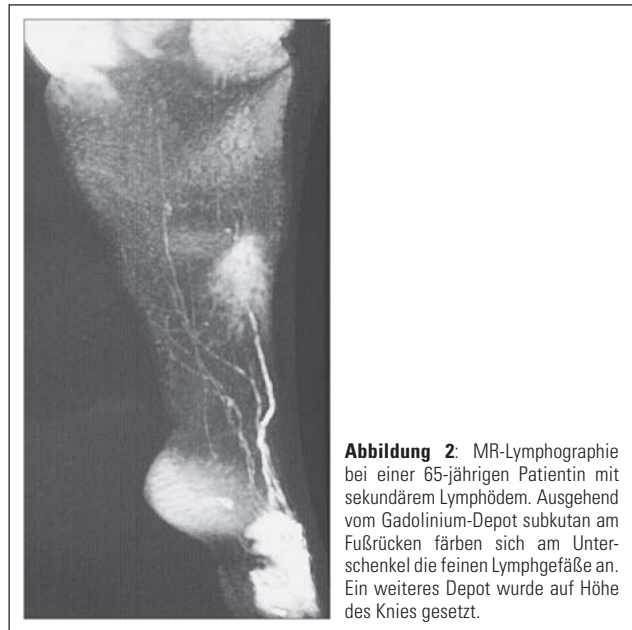


Abbildung 2: MR-Lymphographie bei einer 65-jährigen Patientin mit sekundärem Lymphödem. Ausgehend vom Gadolinium-Depot subkutan am Fußrücken färben sich am Unterschenkel die feinen Lymphgefäße an. Ein weiteres Depot wurde auf Höhe des Knies gesetzt.

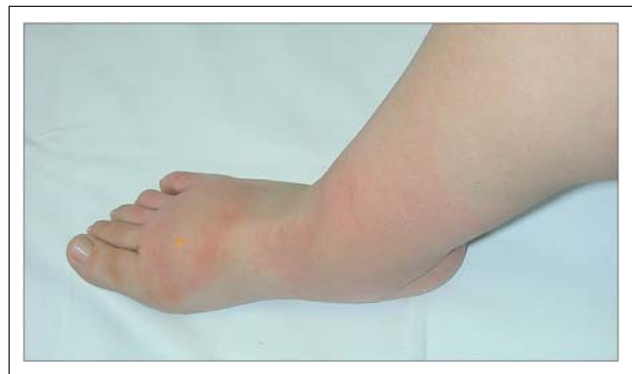

Abbildung 3: Am Fußrücken einer Patientin mit einem primärem Lymphödem ist die Injektionsstelle des FITC-Dextrans als gelbe runde Quaddel für 1–2 Tage noch gut erkennbar.

stoff Fluoreszein Isothiocyanate-dextran (FITC-Dextran) gebunden ist, subepidermal gespritzt (Abb. 3). Die Hautlymphgefäße nehmen den Farbstoff auf und werden so unter dem Fluoreszenz-Auflichtmikroskop in vivo sichtbar. Normalerweise wird der Farbstoff sofort über tiefer gelegene Lymphkolektoren abtransportiert und es kommt deshalb nur zur Anfärbung von einigen wenigen Maschen des oberflächlichen Netzes (Abb. 4a). Bei Patienten mit Lymphödem, bei denen der Abtransport der Lymphe vermindert ist, kommt es zur Ausdehnung des Farbstoffes im oberflächlichen Netzwerk (Abb. 4b), welches als eine Art Überlaufbecken arbeitet [20]. Beim Lymphödem Typ Nonne-Milroy stellen sich an der betroffenen Extremität keine initialen Lymphgefäße dar [21, 22].

Nach Visualisierung der initialen Lymphgefäße können diese mit einer Glasmikropipette (Spitzendurchmesser 7–9 μm) punktiert werden und der intralymphatische Druck mittels der Servo-Nulling-Technik gemessen werden. Bei Gesunden beträgt der intralymphatische Druck $4,0 \pm 4,5$ mmHg am Unterschenkel und $7,9 \pm 3,4$ mmHg am Fußrücken [23]. Bei Patienten mit primärem Lymphödem der unteren Extremitäten zeigt sich ein deutlich erhöhter Druck ($15,0 \pm 5,1$ mmHg) [11]. Diese Messungen stellen die Grundlage dar, um die Physio-

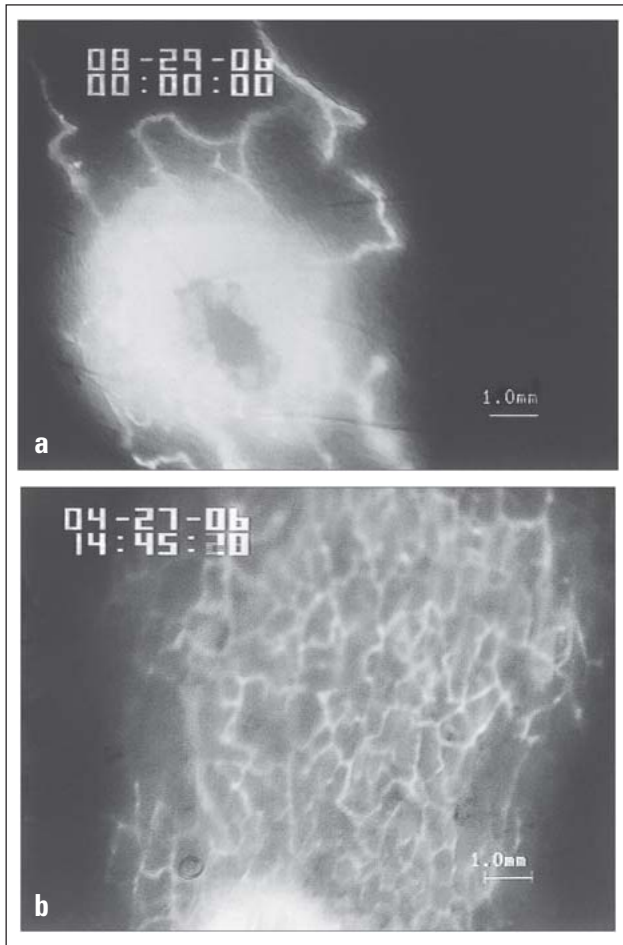


Abbildung 4: a) Fluoreszenz-Mikrolymphographie bei einem gesunden Probanden. Es stellen sich nur wenige Lymphkapillaren dar, da der Farbstoff rasch in die tiefer gelegenen Lymphgefäße drainiert wird. Das Farbstoff-Depot und die Injektionsstelle sind in der Bildmitte gut sichtbar (Vergrößerung $\times 23$); b) Bei einer Patientin mit einem sekundären Lymphödem nach Radiotherapie und Lymphadenektomie im kleinen Becken bei Ovarialkarzinom dehnt sich der Farbstoff im oberflächlichen Lymphkapillarnetz der Haut über mehrere Zentimeter aus als Zeichen des verminderten Lymphflusses in den tiefer gelegenen Lymphgefäßen (Vergrößerung $\times 23$).

logie des Lymphtransportes zu studieren und verschiedene Therapiestrategien beim Lymphödem zu evaluieren.

Es konnte in vitro gezeigt werden, dass Prostaglandine Kontraktionen von humanen Lymphgefäßen stimulieren [24]. In einer Pilotstudie wurde die Wirkung von lokal appliziertem Prostaglandin F2-Alpha auf den Lymphkapillardruck untersucht. Der Druck in den initialen Lymphgefäßen bei Patienten mit primärem Lymphödem konnte lokal auf Normwerte gesenkt werden, wahrscheinlich durch vermehrten Lymphtransport in die tiefer gelegenen Lymphgefäße durch Zunahme der Kontraktionen [25]. Diese Reduktion des Druckes durch Prostaglandin F2-Alpha ist vergleichbar mit den Resultaten von Franzeck et al. Sie haben gezeigt, dass nach kombinierter manueller Lymphdrainage und Kompressionstherapie bei Patienten mit Lymphödem der Lymphkapillardruck normalisiert werden konnte [26].

■ Genterapie beim Lymphödem

VEGF-C wurde als Therapieoption für das Lymphödem im Tiermodell getestet [27]. VEGF-C156S, eine mutante Form

von VEGF-C, die selektiv VEGFR-3 aktiviert, induzierte die Bildung eines funktionsfähigen kutanen Lymphkapillarnetzes ohne dass es gleichzeitig zum Wachstum von Blutgefäßen kam oder zu erhöhter Gefäßpermeabilität, beides bekannte Nebeneffekte der VEGF-C-Genterapie bedingt durch die Aktivierung des VEGFR-2 [28]. In einem Tiermodell mit sekundärem Lymphödem am Ohr konnte nach Injektion des VEGF-C-Proteins eine vermehrte Regeneration der Lymphgefäße gezeigt werden [29]. Es wird sich zeigen, ob solche Therapien für das Lymphödem in der Humanmedizin je zur Verfügung stehen werden.

■ Tumor-Lymphangiogenese und Metastasierung

Bei den meisten Hauttumoren findet die Metastasierung primär über die regionalen Lymphknoten statt. Diese lymphatische Metastasierung wird auch als einer der wichtigsten prognostischen Faktoren gesehen. Die Mechanismen, die es den Tumorzellen erlauben, in das lymphatische System der Haut einzudringen, sind nur wenig bekannt. Einerseits infiltriert der Tumor die bereits vorhandenen Lymphgefäße, andererseits haben neuere Studien gezeigt, dass erhöhte Spiegel von VEGF-C und/oder VEGF-D die Lymphangiogenese im Tumor und die lymphatische Metastasierung fördern. Diese Effekte können durch Blockierung des VEGFR-3 unterdrückt werden [30–34]. Es gibt Hinweise dafür, dass die Lymphangiogenese im Melanom ein wichtiger prognostischer Faktor für diese Patienten darstellt. Therapien, die die Lymphangiogenese im Tumor blockieren, stellen eine mögliche neue Therapieoption dar [35].

■ Relevanz für die Praxis

- Das Lymphgefäßsystem ist für die Gewebemöostase verantwortlich, eine Störung des Systems führt zum Lymphödem.
- Beim Lymphödem unterscheidet man zwischen einer primären, anlagebedingten, und einer sekundären, erworbenen Form.
- Die kaum invasive Methode der Fluoreszenz-Mikrolymphographie erlaubt die Darstellung der Lymphgefäße der Haut in vivo und stellt somit die Voraussetzung für morphologische und funktionelle Studien dar.
- Die Identifikation von Genen und Wachstumsfaktoren, die für die Entwicklung von Lymphgefäßen entscheidend sind, hat zum Verständnis der molekularen Regulationsmechanismen der Lymphgefäße beigetragen und diese Erkenntnisse werden heute vielversprechend in der Behandlung von vor allem lymphatisch metastasierenden Tumoren angewendet.

Literatur:

1. Schmid-Schonbein GW. Mechanisms causing initial lymphatics to expand and compress to promote lymph flow. *Arch Histol Cytol* 1990; 53 (Suppl): 107–14.
2. Trzewik J, Mallipattu SK, Artmann GM, Delano FA, Schmid-Schonbein GW. Evidence for a second valve system in lymphatics: endothelial microvalves. *Faseb J* 2001; 15: 1711–7.
3. Franzeck UK, Fischer M, Costanzo U, Herrig I, Bollinger A. Effect of postural changes on human lymphatic capillary pressure of the skin. *J Physiol* 1996; 494 (Pt 2): 595–600.
4. Fischer M, Franzeck UK, Herrig I, Costanzo U, Wen S, Schiesser M, Hoffmann U, Bollinger

- A. Flow velocity of single lymphatic capillaries in human skin. *Am J Physiol* 1996; 270: H358–H363.
5. Howarth DM, Southee AE, Whyte IM. Lymphatic flow rates and first-aid in simulated peripheral snake or spider envenomation. *Med J Aust* 1994; 161: 695–700.
6. Ferrara N. Molecular and biological properties of vascular endothelial growth factor. *J Mol Med* 1999; 77: 527–43.
7. Karkkainen MJ, Haiko P, Sainio K, Partanen J, Taipale J, Petrova TV, Jeltsch M, Jackson DG, Talikka M, Rauvala H, Betsholtz C, Alitalo K. Vascular endothelial growth factor C is required for sprouting of the first lymphatic vessels from embryonic veins. *Nat Immunol* 2004; 5: 74–80.
8. Kinmonth J. *The Lymphatics*. Arnold, London, 1982.
9. Witte MH, Erickson R, Bernas M, Andrade M, Reiser F, Conlon W, Hoyne HE, Witte CL. Phenotypic and genotypic heterogeneity in familial Milroy lymphedema. *Lymphology* 1998; 31: 145–55.
10. Brice G, Mansour S, Bell R, Collin JR, Child AH, Brady AF, Sarfarazi M, Burnand KG, Jeffery S, Mortimer P, Murday VA. Analysis of the phenotypic abnormalities in lymphoedema-distichiasis syndrome in 74 patients with FOXC2 mutations or linkage to 16q24. *J Med Genet* 2002; 39: 478–83.
11. Zaugg-Vesti B, Dorffler-Melly J, Spiegel M, Wen S, Franzeck UK, Bollinger A. Lymphatic capillary pressure in patients with primary lymphedema. *Microvasc Res* 1993; 46: 128–34.
12. Dale RF. The inheritance of primary lymphoedema. *J Med Genet* 1985; 22: 274–8.
13. Amann-Vesti BR, Gitzelmann G, Widmer U, Bosshard NU, Steinmann B, Koppensteiner R. Severe lymphatic microangiopathy in Fabry disease. *Lymphat Res Biol* 2003; 1: 185–9.
14. Nutman TB. Lymphatic filariasis: new insights and prospects for control. *Curr Opin Infect Dis* 2001; 14: 539–46.
15. Ottesen EA. The global programme to eliminate lymphatic filariasis. *Trop Med Int Health* 2000; 5: 591–4.
16. Tisch DJ, Bockarie MJ, Dimber Z, Kiniboro B, Tarongka N, Hazlett FE, Kastens W, Alpers MP, Kazura JW. Mass drug administration trial to eliminate lymphatic filariasis in Papua New Guinea: changes in microfilaraemia, filarial antigen, and Bm14 antibody after cessation. *Am J Trop Med Hyg* 2008; 78: 289–93.
17. Ramaiah KD, Vanamail P, Das PK. Changes in Wuchereria bancrofti infection in a highly endemic community following 10 rounds of mass administration of diethylcarbamazine. *Trans R Soc Trop Med Hyg* 2007; 101: 250–5.
18. Mostbeck A, Partsch H. [Isotope lymphography – possibilities and limits in evaluation of lymph transport]. *Wien Med Wochenschr* 1999; 149: 87–91.
19. Bollinger A, Jager K, Sgier F, Seglias J. Fluorescence microlymphography. *Circulation* 1981; 64: 1195–200.
20. Bollinger A. *Clinical Capillaroscopy, A Guide to Its Use in Clinical Research and Practice*. Hoegrefe and Huber, Toronto, 1990.
21. Bollinger A, Isenring G, Franzeck UK, Brunner U. Aplasia of superficial lymphatic capillaries in hereditary and congenital lymphedema (Milroy's disease). *Lymphology* 1983; 16: 27–30.
22. Pfister G, Saesseli B, Hoffmann U, Geiger M, Bollinger A. Diameters of lymphatic capillaries in patients with different forms of primary lymphedema. *Lymphology* 1990; 23: 140–4.
23. Spiegel M, Vesti B, Shore A, Franzeck UK, Becker F, Bollinger A. Pressure of lymphatic capillaries in human skin. *Am J Physiol* 1992; 262: H1208–H1210.
24. Sinzinger H, Oguogho A, Kaliman J. Isoprostane 8-epi-prostaglandin F2 alpha is a potent contractor of human peripheral lymphatics. *Lymphology* 1997; 30: 155–9.
25. Amann-Vesti BR, Gitzelmann G, Koppensteiner R, Franzeck UK. Isoprostane 8-epi-prostaglandin F2 alpha decreases lymph capillary pressure in patients with primary lymphedema. *J Vasc Res* 2003; 40: 77–82.
26. Franzeck UK, Spiegel I, Fischer M, Bortzler C, Stahel HU, Bollinger A. Combined physical therapy for lymphedema evaluated by fluorescence microlymphography and lymph capillary pressure measurements. *J Vasc Res* 1997; 34: 306–11.
27. Karkkainen MJ, Saaristo A, Jussila L, Karila KA, Lawrence EC, Pajusola K, Bueler H, Eichmann A, Kauppinen R, Kettunen MI, Ylä-Herttuala S, Finegold DN, Ferrell RE, Alitalo K. A model for gene therapy of human hereditary lymphedema. *Proc Natl Acad Sci USA* 2001; 98: 12677–82.
28. Saaristo A, Veikkola T, Tammela T, Enholm B, Karkkainen MJ, Pajusola K, Bueler H, Ylä-Herttuala S, Alitalo K. Lymph-angiogenic gene therapy with minimal blood vascular side effects. *J Exp Med* 2002; 196: 719–30.
29. Skobe M, Hamberg LM, Hawighorst T, Schirner M, Wolf GL, Alitalo K, Detmar M. Concurrent induction of lymph-angiogenesis, angiogenesis, and macrophage recruitment by vascular endothelial growth factor-C in melanoma. *Am J Pathol* 2001; 159: 893–903.
30. Skobe M, Hawighorst T, Jackson DG, Prevo R, Janes L, Velasco P, Riccardi L, Alitalo K, Claffey K, Detmar M. Induction of tumor lymphangiogenesis by VEGF-C promotes breast cancer metastasis. *Nat Med* 2001; 7: 192–8.
31. Cassella M, Skobe M. Lymphatic vessel activation in cancer. *Ann N Y Acad Sci* 2002; 979: 120–30.
32. Swartz MA, Skobe M. Lymphatic function, lymphangiogenesis, and cancer metastasis. *Microsc Res Tech* 2001; 55: 92–9.
33. Mandriota SJ, Jussila L, Jeltsch M, Compagni A, Baetens D, Prevo R, Banerji S, Huarte J, Montesano R, Jackson DG, Orci L, Alitalo K, Christofori G, Pepper MS. Vascular endothelial growth factor-C-mediated lymphangiogenesis promotes tumour metastasis. *Embo J* 2001; 20: 672–82.
34. Wang J, Zhang B, Guo Y, Li G, Xie Q, Zhu B, Gao J, Chen Z. Artemisinin inhibits tumor lymphangiogenesis by suppression of vascular endothelial growth factor C. *Pharmacology* 2008; 82: 148–55.
35. Dadras SS, Lange-Asschenfeldt B, Velasco P, Nguyen L, Vora A, Muzikansky A, Jahnke K, Hauschild A, Hirakawa S, Mihm MC, Detmar M. Tumor lymphangiogenesis predicts melanoma metastasis to sentinel lymph nodes. *Mod Pathol* 2005; 18: 1232–42.

Niederösterreichischer Gefäßtag in Baden

Am 24.10.2008 wurde im Badener Kurzentrum der 1. NÖ Gefäßtag abgehalten. Das Ziel dieses von der „Plattform Lebensadern-Initiative für gesunde Gefäße“ organisierten Gefäßtages bestand darin, für die Bevölkerung Aufklärungsarbeit rund um Vorbeugung, Früherkennung und Behandlung von Gefäßerkrankungen durchzuführen. Dieser in enger Kooperation mit der Stadtgemeinde Baden, der NÖ Agentur für Gesundheitsvorsorge sowie dem Gesundheitsresort Königsberg durchgeführte Gefäßtag wurde von der Bevölkerung sehr gut angenommen und war mit etwa 1800 Teilnehmern äußerst erfolgreich. Der Großteil der Teilnehmer nutzte die Chance, sich von erstklassigen Spezialisten zu verschiedenen Themen aus dem Bereich der Gefäßmedizin wie Risikofaktoren, Lebensstil, gesunde Ernährung und Bewegungstherapie informieren zu lassen. Zusätzlich nutzten sehr viele die Möglichkeit, ihre Gefäße – vielfach erstmals – mittels Doppler-Ultraschall bzw. Duplexsonographie untersuchen zu lassen.

Univ.-Prof. Dr. Erich Minar, Wien

Mitteilungen aus der Redaktion

Besuchen Sie unsere Rubrik

[Medizintechnik-Produkte](#)



Neues CRTD Implantat
Intica 7 HF-T QP von Biotronik



Artis pheno
Siemens Healthcare Diagnostics GmbH



Philips Azurion:
Innovative Bildgebungslösung

Aspirator 3
Labotect GmbH



InControl 1050
Labotect GmbH

e-Journal-Abo

Beziehen Sie die elektronischen Ausgaben dieser Zeitschrift hier.

Die Lieferung umfasst 4–5 Ausgaben pro Jahr zzgl. allfälliger Sonderhefte.

Unsere e-Journale stehen als PDF-Datei zur Verfügung und sind auf den meisten der marktüblichen e-Book-Readern, Tablets sowie auf iPad funktionsfähig.

[Bestellung e-Journal-Abo](#)

Haftungsausschluss

Die in unseren Webseiten publizierten Informationen richten sich **ausschließlich an geprüfte und autorisierte medizinische Berufsgruppen** und entbinden nicht von der ärztlichen Sorgfaltspflicht sowie von einer ausführlichen Patientenaufklärung über therapeutische Optionen und deren Wirkungen bzw. Nebenwirkungen. Die entsprechenden Angaben werden von den Autoren mit der größten Sorgfalt recherchiert und zusammengestellt. Die angegebenen Dosierungen sind im Einzelfall anhand der Fachinformationen zu überprüfen. Weder die Autoren, noch die tragenden Gesellschaften noch der Verlag übernehmen irgendwelche Haftungsansprüche.

Bitte beachten Sie auch diese Seiten:

[Impressum](#)

[Disclaimers & Copyright](#)

[Datenschutzerklärung](#)