Journal für
Kardiologie
Austrian Journal of Cardiology
Österreichische Zeitschrift für Herz-Kreislauferkrankungen

Optimierung des Prozedurerfolges und Vermeidung prozedurbezogener Komplikationen der Radiofrequenzablation von Vorhofflimmern durch Integration von MSCT in ein dreidimensionales elektroanatomisches Mapping-System

Martinek M, Nesser H-J
Aichinger J, Böhm G, Kuchinka P
Pürerfellner H

Journal für Kardiologie - Austrian Journal of Cardiology 2009; 16 (1-2), 7-12

Homepage:
www.kup.at/kardiologie
Online-Datenbank mit Autoren- und Stichwortsuche

ÖKG Österreichische Kardiologische Gesellschaft
Offizielles Partnerjournal der ÖKG

EUROPEAN SOCIETY OF CARDIOLOGY®
Member of the ESC-Editor's Club

Offizielles Organ des Österreichischen Herzfonds

ACVC Association for Acute CardioVascular Care
In Kooperation mit der ACVC

Indexed in ESCI part of Web of Science
Indexed in EMBASE

Krause & Pachernegg GmbH • Verlag für Medizin und Wirtschaft • A-3003 Gablitz
P.b.b. 02Z031105M, Verlagsort: 3003 Gablitz, Linzerstraße 177A/21 Preis: EUR 10,–

Medtronic
Engineering the extraordinary

Expert 2 Expert 2026

15.01. – 17.01.2026, Linz

Gemeinsam für eine bessere Patientenversorgung.

OmniaSecure | Micra 2 | Aurora | Affera | LINQ II | TYRX

Vorabanmeldung aufgrund limitierter Plätze notwendig.
Bei Interesse bitte bei Ihrem Medtronic Außendienstmitarbeiter anfragen.

Optimierung des Prozedurerfolges und Vermeidung prozedurbezogener Komplikationen der Radiofrequenzablation von Vorhofflimmern durch Integration von MSCT in ein dreidimensionales elektroanatomisches Mapping-System

M. Martinek, H.-J. Nesser, J. Aichinger, G. Böhm, P. Kuchinka, H. Pürerfellner

Kurzfassung: *Einleitung:* Die zirkumferentielle Linienablation um die Pulmonalvenenostien („wide area circumferential radiofrequency catheter ablation", WACA) ist eine kurative Katheterthérapie von Vorhofflimmern (VHF). Die Integration von Bildern aus der Multislice Computertomographie (MSCT) in ein dreidimensionales elektroanatomisches Mapping-System zur Visualisierung der WACA-Prozedur hat sich als exakt und praktikabel herausgestellt. Diese Studie untersuchte den Nutzen dieser hoch entwickelten Visualisierungstechnologie in Bezug auf eine Steigerung des Prozedurerfolges sowie einer geringeren Komplikationsrate.

Methodik: 161 konsekutive Patienten (134 Männer, 55,5 ± 9,5 Jahre) mit medikamentös therapierefraktärem VHF (2,4 ± 1,1 unwirksame antiarrhythmische Medikationen) wurden einer WACA mit bestätigter Isolation der Pulmonalvenen unterzogen. Zusätzliche Linien (Dach, mitraler Isthmus, Koronarsinus) wurden gezogen, wenn die WACA alleine das VHF während der Ablationsprozedur nicht beenden konnte. Um relevante Pulmonalvenenstenosen auszuschließen, wurden serielle CT-Untersuchungen vor und 3 Monate nach der Ablation durchgeführt. Der Ablationserfolg wurde mittels 24-Stunden-Holter sowie Patientenfragebogen 3 Monate nach der Prozedur evaluiert.

Ergebnisse: Der Vergleich der Erfolgsdaten zwischen konventionellem elektroanatomischem Mapping (CartoXP™, 79 Patienten) und MSCT-Integration (CartoMERGE™, 82 Patienten) resultierte in einem signifikanten Anstieg des Ablationserfolges in der letzteren Gruppe (71 % vs. 87,5 %; p = 0,019). Zusätzlich konnte die Sicherheit der Prozedur durch MSCT-Integration deutlich verbessert werden, sodass es zu keiner einzigen Pulmonalvenenstenose (> 50 %) in der CartoMERGE-Gruppe gegenüber 5 in der konventionellen Gruppe kam (p = 0,021). Die Gesamtzahl schwerer Komplikationen (Pulmonalvenenstenose, TIA, Insult und Perikardeffusion) konnte ebenso deutlich gesenkt werden (8 vs. 2; p = 0,043).

Schlussfolgerung: MSCT-Integration in ein elektroanatomisches Mapping-System verbessert die Sicherheit von WACA inklusive Pulmonalvenenisolation und zusätzlicher Ablationslinien signifikant. Weiters wird der Ablationserfolg durch die Bildintegration im Vergleich zu konventionellen Techniken signifikant erhöht.

Abstract: Improvement of Procedural Success and Avoidance of Procedure-related Complications of Radiofrequency Ablation of Atrial Fibrillation by Integration of MSCT Imaging into 3D Electroanatomic Mapping. *Introduction:* Wide area circumferential radiofrequency catheter ablation (WACA) around the orifices of the pulmonary veins (PV) is a curative, catheter-based therapy of atrial fibrillation (AF). Integration of multislice computed tomography (MSCT) into three-dimensional electroanatomic mapping to guide WACA has been shown to be accurate and feasible. This study investigated whether the use of such sophisticated imaging technology translates into a higher procedural success and a lower complication rate.

Methods: 161 consecutive patients (134 male, 55.5 ± 9.5 years) with multi-drug-resistant AF (2.4 ± 1.1 failed antiarrhythmic drugs) underwent WACA with confirmation of PV isolation. Further lines (roof, mitral isthmus, coronary sinus) were performed when WACA alone could not stop AF during the procedure. To screen for significant PV stenosis patients underwent serial MSCT before and 3 months after ablation. Procedural outcome was evaluated with 24-hour Holter monitoring and patients' questionnaire 3 months after the procedure.

Results: Comparison of outcome data between the conventional electroanatomic mapping (CartoXP™, 79 patients) and the image integration technology (CartoMERGE™, 82 patients) resulted in a significant improvement of procedural success (71 % vs 87.5 %; p = 0.019). Furthermore procedural safety was drastically improved with no single case of PV stenosis more than 50 % in the CartoMERGE group versus 5 in the conventional group (p = 0.021). Severe adverse events (PV stenosis, TIA, cerebral infarction, and pericardial effusion) in total were also considerably reduced (8 vs 2; p = 0.043).

Conclusion: MSCT image integration into electroanatomic mapping significantly improves safety of WACA with confirmed isolation of the PV and additional lines. In addition, the procedural success is significantly increased in comparison with a control group using conventional electroanatomic mapping alone. **J Kardiol 2009; 16: 7–12.**

Einleitung

Die Ablationsbehandlung von Vorhofflimmern (VHF) hat in den vergangenen Jahren einen bemerkenswerten Aufschwung erfahren, sodass mittlerweile weltweit jährlich tausende Prozeduren durchgeführt werden. Die Ablationstechnik, bezogen auf die benutzte Energiequelle, die Zielstrukturen und die Endpunkte, ist sehr heterogen, ebenso die verwendeten Visualisierungstechniken, wie konventionelle Durchleuchtung, „Noncontact Mapping" oder dreidimensionales (3D) elektroanatomisches Mapping (EAM) [1]. Zurzeit zielen die gängigen Ablationsstrategien auf die elektrische Diskonnektion der Pulmonalvenen (PV), die Ablation komplex fraktionierter Signale und die Substratmodifikation mittels linksatrialer zirkumferentieller Ablation der ipsilateralen PV („wide area circumferential radiofrequency catheter ablation", WACA) ab [2–4]. Zusätzlich werden, abhängig von der Dauer des VHF und dem Erreichen einer Spontankonversion im Rahmen der Ablationsprozedur, weitere Linienablationen im Bereich des Vorhofdaches, des mitralen Isthmus, der Herzohrbasis oder des Koronarsinus durchgeführt [5]. Gerade die Kreation konfluenter, transmuraler Linien mit gänzlicher Leitungsblockierung bleibt in der komplexen 3D-Anatomie des linken Atriums trotz Weiterentwicklung der Katheter weiterhin technisch schwierig. Die neuesten technischen Fortschritte versuchen eine bessere Visualisierung der wahren Anatomie des linken Atriums und der angrenzenden, kritischen Strukturen, wie der PV-Ostien, des linken Herzohres und des Ösophagus, zu erreichen.

Wir konnten bereits in einer Arbeit im JICE zeigen, dass die Integration von Bildern aus Multislice Computertomographie

Eingelangt am 17. Dezember 2007; angenommen nach Überarbeitung am 26. Mai 2008.
Aus der Abteilung für Innere Medizin II/Kardiologie, A. ö. Krankenhaus der Elisabethinen, Linz
Korrespondenzadresse: Ass. Dr. med. Martin R. Martinek, A. ö. Krankenhaus der Elisabethinen, Abteilung für Innere Medizin II/Kardiologie, A-4010 Linz, Fadingerstraße 1; E-Mail: martin.martinek@elisabethinen.or.at

For personal use only. Not to be reproduced without permission of Krause & Pachernegg GmbH.

(MSCT) in ein 3D EAM-System (CartoMERGE, Biosense Webster, Diamond Bar, CA, USA) für die WACA eine exakte, reproduzierbare und gut anwendbare Visualisierungsmethode darstellt [6]. Um auch den effektiven Nutzen dieser hoch entwickelten Visualisierungstechnologie in Bezug auf den Prozedurerfolg sowie der Komplikationsrate zu zeigen, entwickelten wir eine Vergleichsstudie zu EAM ohne MSCT-Integration, welche im Jahr 2007 im PACE publiziert wurde [7].

Das Abstract zu dieser Arbeit wurde im Rahmen des ESC 2007 präsentiert. Diese Arbeit stellt eine Fortsetzung der im PACE publizierten Arbeit mit einer deutlich vergrößerten Studienpopulation dar. Ziel der Studie ist die Evaluierung des Nutzens der MSCT-Integration im Vergleich zu konventionellem EAM, vor allem in Bezug auf die Sicherheitsendpunkte.

Patienten und Methoden

Arbeitshypothesen

(1) MSCT-Integration in 3D EAM verbessert die Sicherheit der Radiofrequenzablation (RFA) für VHF durch Reduktion von visualisierungsbedingten Komplikationen (PV-Stenosen, atrio-ösophageale Fisteln, Perikardeffusion oder Tamponade, Nervenläsionen).
(2) MSCT-Integration mittels CartoMERGE führt zu einem besseren Ablationserfolg (3 Monate nach der Prozedur) als konventionelles EAM (CartoXP).
(3) Prozedurdaten, wie Durchleuchtungszeit oder Gesamtprozedurdauer, bleiben vom Einsatz der MSCT-Integration unbeeinflusst.

Studienpopulation

Insgesamt wurden 161 konsekutive Patienten mit medikamentös therapierefraktärem VHF (2,4 ± 1,1 unwirksame antiarrhythmische Medikationen) in die vorliegenden Analysen einbezogen. Diese Patienten wurden zwischen Jänner 2005 und April 2006 an unsere Abteilung zur RFA bei hochsymptomatischem VHF zugewiesen. Bei den ersten 79 Patienten wurde ein konventionelles 3D EAM-System (CartoXP, Biosense Webster, Diamond Bar, CA, USA) eingesetzt, in den übrigen 82 Patienten konnte die MSCT-Integration in das EAM-System (CartoMERGE, Biosense Webster, Diamond Bar, CA, USA) genutzt werden. Die Patientengruppen hatten eine normale linksventrikuläre Ejektionsfraktion und unterschieden sich nicht signifikant hinsichtlich ihres Alters, der Geschlechtsverteilung, der Art des VHF (paroxysmal, persistierend, permanent), der Anzahl unwirksamer antiarrhythmischer Medikamente oder der Anzahl der notwendigen RFA-Prozeduren (Tab. 1).

Multislice Computertomographie

Die MSCT-Studien wurden am Tag vor der RFA mit einem 16-Zeilen-System (Aquilion, Toshiba Medical Systems, Otawara, Japan) an allen Studienpatienten durchgeführt. Diese Daten wurden zur Vermessung der PV-Diameter vor der RFA sowie zur Visualisierung der individuellen Anatomie des linken Atriums verwendet. Zusätzlich wurde ein Bariumbreischluck zur besseren Markierung des Ösophagus durchgeführt. In der Patientengruppe mit MSCT-Integration wurden die gewonnenen Daten mittels des CartoMERGE „Image Integration"-Moduls bearbeitet und mit dem EAM, wie vorbeschrieben, fusioniert [6, 7].

Tabelle 1: Demographische Parameter (Quelle: [Martinek M et al., Vortrag im Rahmen des ESC, Wien, 2007])

	CartoXP	CartoMERGE	p-Wert
Geschlecht			
– Männlich	68	66	0,34
– Weiblich	11	16	
Alter	56 ± 9	55 ± 10	0,34
Art des Vorhofflimmerns			
– Paroxysmales VHF	48	53	0,87
– Persistierendes VHF	34	27	
– Permanentes VHF	3	3	
Anzahl unwirksamer antiarrhythmischer Medikamente	2,4 ± 1,1	2,3 ± 1,2	0,83
RFA-Prozeduren			
– Erste	63	64	0,91
– Zweite	16	18	
Linksatrialer Diameter	39 ± 5	40 ± 5	0,96

Im Rahmen der Dreimonatskontrolle wurde wiederum ein MSCT durchgeführt, um eventuelle PV-Stenosen, unabhängig von Symptomen, zu detektieren. Eine Einengung des PV-Lumens über 50 % wurde dabei als signifikant gewertet.

Elektroanatomisches Mapping, Registrierung und Fusion

Bezüglich der genauen Durchführung der Mappingprozedur und der Fusion mit den MSCT-Bildern darf ich auf die vorangegangenen Publikationen verweisen [6–8].

Ablationsprozedur

In beiden Patientengruppen wurde eine WACA inklusive PV-Isolation durchgeführt (Abb. 1) und bei fehlender Konversion oder bestehender Reinduzierbarkeit von VHF eine Linienablation ergänzt [4–6]. Ziel der WACA war die komplette elektrische Isolation der PV vom restlichen linken Atrium, da sich dies bisher als entscheidend für den Langzeiterfolg der RFA herausgestellt hat [9]. Eine vollständige Diskonnektion musste mittels zirkulärem, multipolaren Katheter innerhalb der PV durch den Nachweis eines Eingangsblocks im Sinusrhythmus (für die rechtsseitigen PV) beziehungsweise während Stimulation aus dem Koronarsinus (für die linksseitigen PV) oder während anhaltendem VHF bewiesen werden.

Folgende Ablationseinstellungen des Generators wurden gewählt: Maximale Temperatur 48 °C, maximale Energie 30 W und Flussrate der Katheterkühlung 20–30 ml/min. Alle Patienten erhielten während der Prozedur unfraktioniertes Heparin mittels i.v.-Motorspritze mit einer Ziel-ACT zwischen 250 und 350 Sekunden, um thromboembolische Ereignisse während der Prozedur zu verhindern.

Studiendesign und Nachbeobachtung

Die Patienten wurden nach der Prozedur für mindestens 72 Stunden monitorisiert, um frühe Rezidive aufzuzeichnen. In der Nachbeobachtung wurde zumindest ein 24-Stunden-Holter nach 3 Monaten (sowie zusätzlich nach 6 Monaten in den 100 im PACE publizierten Patienten [7]) durchgeführt.

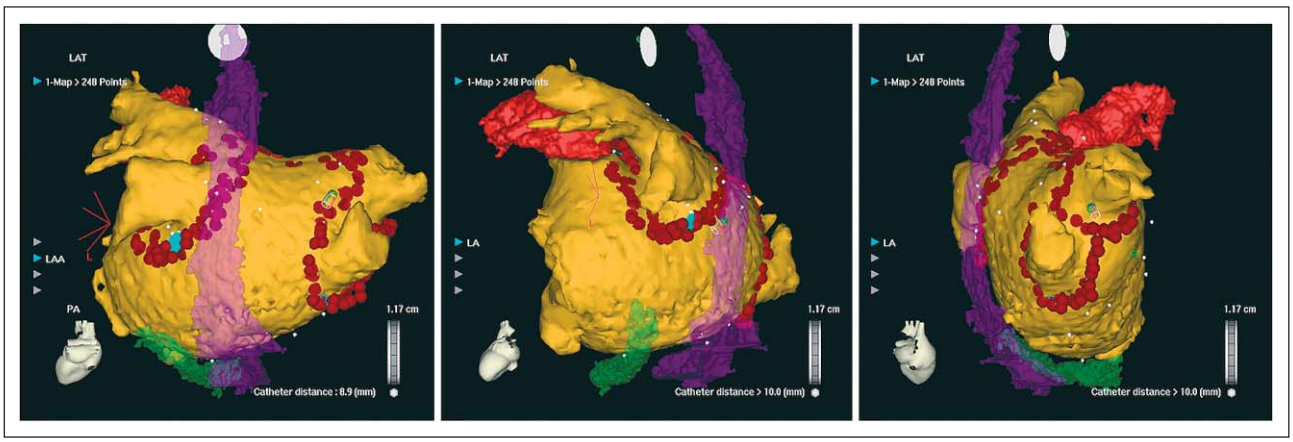

Abbildung 1: Aus MSCT und EAM fusionierte Abbildungen des linken Vorhofes (gelbbraun) in posterior-anteriorer, modifizierter links-lateraler und rechts-lateraler Ansicht. Grün = Koronarsinus; durchscheinend violett = Ösophagus; rot = linkes Herzohr; dunkelrot = Ablationspunkte.

Alle Studienteilnehmer wurden nach 3 (und 6) Monaten bezüglich symptomatischer Rezidive mittels Patientenfragebogen evaluiert.

MSCT wurden vor und 3 Monate nach der RFA durchgeführt, um bezüglich PV-Stenosen zu screenen, da dies unabhängig von Symptomen den sinnvollsten Zeitpunkt darstellt [10, 11]. Im Falle einer signifikanten Lumeneinengung wurde eine transösophageale Echokardiographie ergänzt, um die PV-Stenose genauer zu evaluieren und die Strömungsgeschwindigkeiten im Bereich der PV-Ostien zu untersuchen.

Definition des RFA-Erfolges

Nach einer Nachbeobachtung von 3 (bzw. 6) Monaten wurden die Patienten in 3 Erfolgsgruppen eingeteilt: (1) *voller Erfolg*, wenn die Patienten ohne antiarrhythmische Medikation frei von symptomatischen oder nachgewiesenen VHF-Episoden waren, (2) *Erfolg mit Medikation*, wenn dies mit antiarrhythmischer Medikation erreicht werden konnte und (3) *Misserfolg*, wenn sich kein klinischer Benefit zeigte und weiterhin VHF-Episoden auftraten.

Statistik

Alle Variablen werden als Mittelwerte ± Standarddeviation (SD), Zähler oder Prozentwerte angegeben. Um die CartoXP- und CartoMERGE-Gruppen sowie die Erfolgsgruppen zu vergleichen, wurden Kreuztabellen für dichotome Variablen (χ^2-Homogenitätstest sowie Phi und Cramer's V) und der T-Test für unabhängige Stichproben mit einem Konfidenzintervall von 95 % oder die ANOVA (mit Bonferroni-Korrektur) für metrische Variablen herangezogen. Werte bis $p < 0{,}05$ wurden als statistisch signifikant angesehen. Die statistischen Berechnungen wurden mit dem SPSS-Statistikpaket (SPSS Inc.) durchgeführt.

Ergebnisse

Die Grunddaten der beiden Patientengruppen unterschieden sich nicht signifikant (Tab. 1). Der Gesamterfolg (voller Erfolg und Erfolg mit Medikation) konnte von 71 % in der konventionellen EAM-Gruppe auf 87,5 % in der MSCT-Integrationsgruppe angehoben werden. Dies entspricht einer signifikanten Verbesserung des Ablationserfolges in der CartoMERGE-Gruppe gegenüber der CartoXP-Gruppe ($p = 0{,}019$) (Abb. 2). Diese Verbesserung konnte auch unabhängig von der Art des VHF (paroxysmal, persistierend) mit signifikanten p-Werten gezeigt werden (Abb. 3).

Bei der Auswertung prozedurbezogener Komplikationen kam es durch die vollständige Vermeidung relevanter PV-Stenosen in der CartoMERGE-Gruppe zu einer deutlichen Verbesserung der Sicherheit gegenüber der konventionellen Gruppe ($p = 0{,}021$). Dadurch konnte auch die Gesamtzahl schwerer Komplikationen (PV-Stenosen, TIA, Insult, Nervenläsionen und Perikardeffusion oder Tamponade) deutlich gesenkt werden (2 vs. 8; $p = 0{,}043$) (Abb. 4). Es kam zu 2 prozedurbezogenen, transienten ischämischen Attacken (eine in jeder Patientengruppe), einem Insult und einer Perikardeffusion in der

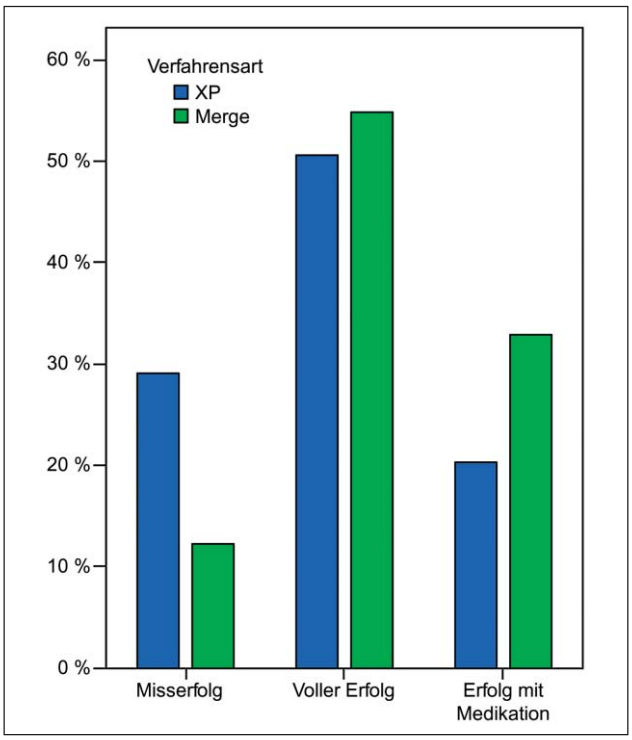

Abbildung 2: Ablationserfolg (Outcome) nach 3 Monaten. (Quelle: [Martinek M et al., Vortrag im Rahmen des ESC, Wien, 2007]).

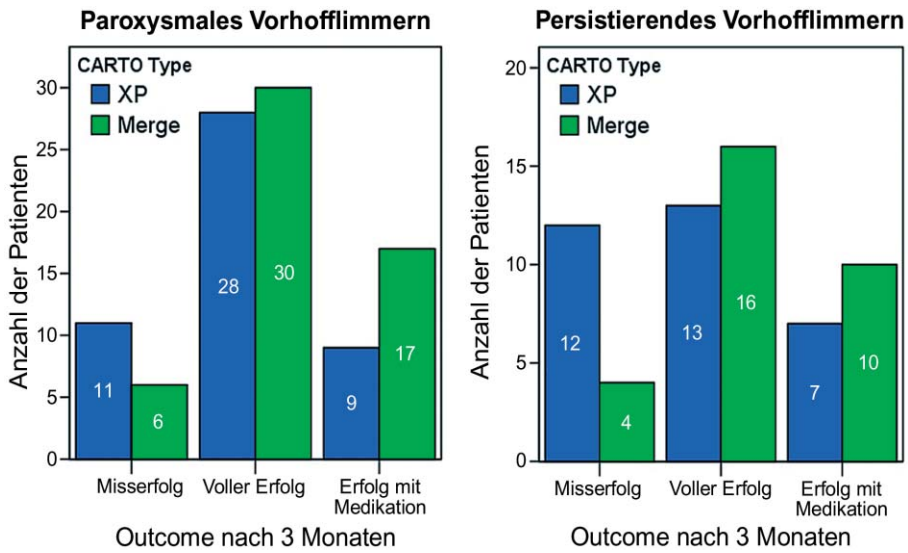

Abbildung 3: Ablationserfolg (Outcome) nach 3 Monaten bei paroxysmalem und persistierendem Vorhofflimmern. (Quelle: [Martinek M et al., Vortrag im Rahmen des ESC, Wien, 2007]).

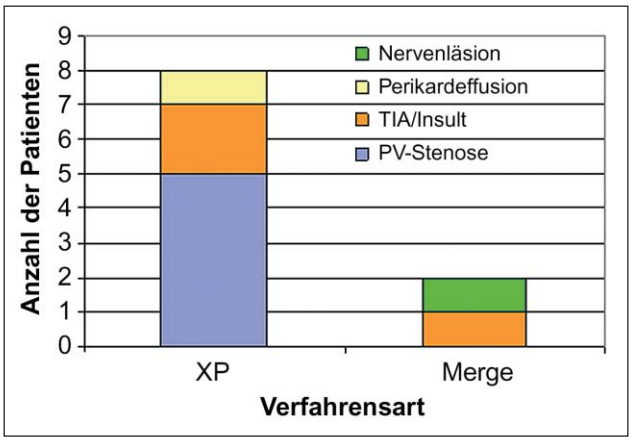

Abbildung 4: Prozedurbezogene Komplikationen (Quelle: [Martinek M et al., Vortrag im Rahmen des ESC, Wien, 2007]).

CartoXP-Gruppe sowie einer Phrenikusparese rechts in der CartoMERGE-Gruppe.

Prozedurdaten wie Durchleuchtungszeit und Gesamtprozedurdauer waren in beiden Patientengruppen vergleichbar (Abb. 5).

Rezidive innerhalb der ersten 48 Stunden waren starke Prädiktoren für einen Misserfolg in der Nachbeobachtung ($p = 0{,}004$). Der Prozedurerfolg war unabhängig von der Anzahl der RFA-Prozeduren pro Patient, die Anzahl von Wiederholungseingriffen war in beiden Gruppen gleich.

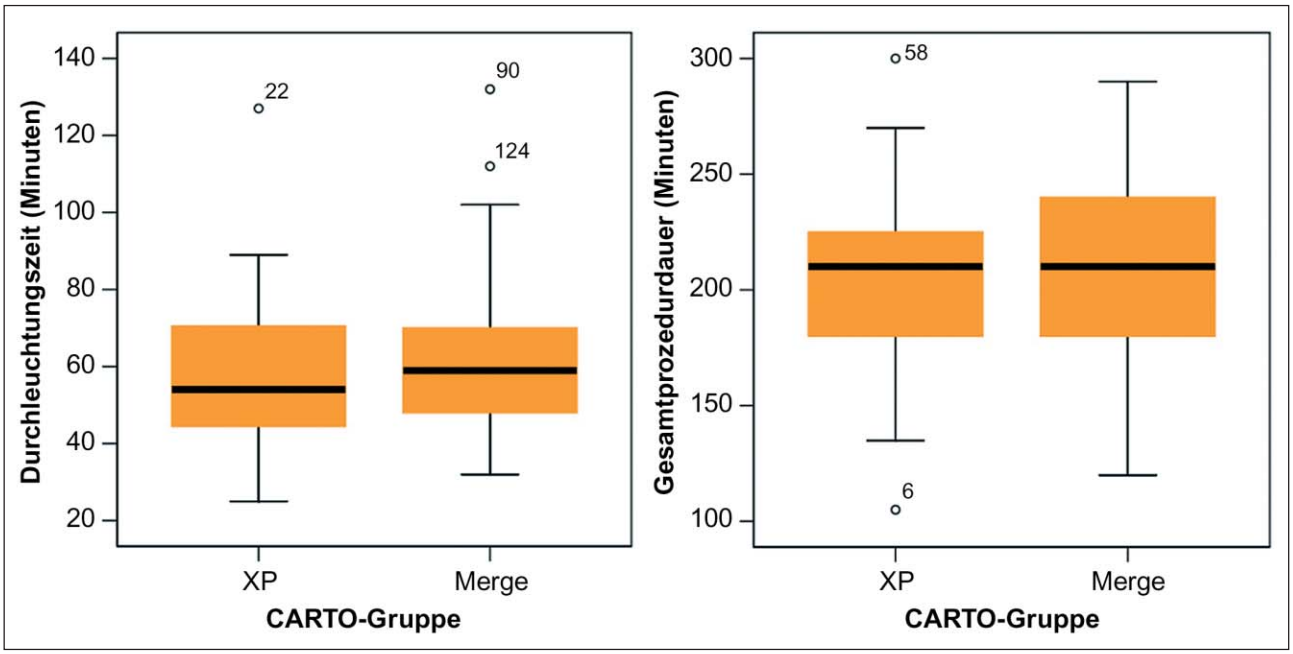

Abbildung 5: Prozedurdaten (Durchleuchtungsdauer und Gesamtprozedurdauer). (Quelle: [Martinek M et al., Vortrag im Rahmen des ESC, Wien, 2007]).

Diskussion

Haupterkenntnisse

(1) Unsere Daten zeigen, dass MSCT-Integration in 3D EAM mittels CartoMERGE einen signifikant besseren Erfolg der RFA bei allen Arten von VHF erbringt.
(2) Die Sicherheit der Ablationsbehandlung betreffend, konnte eine deutliche Reduktion von Komplikationen, welche von einer akkuraten Visualisierung abhängen, in der CartoMERGE-Gruppe erzielt werden. Schwere Komplikationen, wie PV-Stenosen, Perikardeffusionen, TIA oder Insulte, konnten deutlich gesenkt werden.
(3) Prozedurdaten, wie Durchleuchtungszeit oder Prozedurdauer, bleiben von einer Nutzung der MSCT-Integration im Vergleich zu konventionellem EAM unbeeinflusst.

Studienendpunkte

In dieser erweiterten Fassung der PACE-Publikation mit 161 Patienten konnte die Überlegenheit einer MSCT-Integration in ein 3D EAM-System neuerlich gezeigt werden [7]. Die bisher in der Literatur zu diesem Thema vorliegenden Arbeiten konnten zwar die Anwendbarkeit der Methode und eine Verbesserung des Ablationserfolges zeigen, aufgrund ihrer geringen Fallzahl aber keine Reduktion des Prozedurrisikos nachweisen [12]. Andere Vergleiche von 3D EAM-Systemen (NavX and CartoXP) mit konventionellem fluoroskopischen Ansatz konnten keine Überlegenheit der 3D EAM-Systeme (ohne MSCT-Integration) zeigen [13, 14]. Somit bleibt festzuhalten, dass nur die Nutzung einer MSCT-Integration in Kombination mit einem 3D EAM-System die Kosten eines solchen Systems durch Verbesserung des Erfolges sowie Reduktion des Risikos rechtfertigt.

Die Verbesserung des Ablationserfolges und die Vermeidung von Komplikationen sind mutmaßlich durch die bessere Visualisierung von kritischen Strukturen bedingt. Hier sind vor allem der Bereich der PV-Ostien und der stegartige Bereich zwischen Herzohr und linken PV zu nennen. Durch eine bessere Visualisierung können die RFA-Läsionen genauer lokalisiert werden und durch eine direkte Visualisierung eine möglichst dichte Ablationslinie erreicht werden. Eine Ablation im Inneren der PV kann absolut vermieden werden. Das EAM-Modell ohne MSCT-Integration stellt eine übersimplifizierte Anatomie dar und kann die Details einer komplexen linksatrialen Anatomie nicht wiedergeben (Abb. 1). Zusätzlich werden die PV nicht adäquat abgebildet und gemeinsame Ostien der ipsilateralen Venen nicht wiedergegeben. Auch die Übergänge vom linken Atrium in den Vorhof entsprechen nicht der wahren Anatomie. Durch die MSCT-Integration können diese Nachteile umgangen und eine komplementäre Information aus Anatomie und Elektroanatomie mit gleichzeitiger Visualisierung des Ablationskatheters genutzt werden.

Die Sicherheitsaspekte betreffend muss klar zwischen Komplikationen, welche durch die bessere Visualisierung beeinflusst werden könnten (z. B. PV-Stenosen), und anderen, dadurch nicht beeinflussten Komplikationen (z. B. thromboembolische Ereignisse), unterschieden werden. Unsere Daten konnten eine massive Abnahme der von einer adäquaten Visualisierung abhängigen Komplikationen, namentlich von PV-Stenosen, zeigen, welche in der CartoMERGE-Gruppe gänzlich vermieden werden konnten. Im konventionellen EAM ist der Untersucher stark von der (zweidimensionalen) Durchleuchtung, der retrograden PV-Angiographie und den über den Katheter gemessenen Impedanzwerten abhängig, um die Lage der PV-Ostien zu bestimmen. Die Integration von MSCT-Bildern ermöglicht die Integration spezifischer Informationen über die PV, wie deren Anzahl und Form (meist abgeplattet oval), gemeinsame Einmündungen der ipsilateralen Venen oder frühe Verästelungen. Zusätzlich kann die individuelle Anatomie des linken Atriums genau dargestellt werden, was oft mit einem einzelnen Katheter nur inkomplett zu erreichen ist. Die Darstellung des Ablationskatheters in einem 3D-Echtzeitmodell des Vorhofes unterstützt die Möglichkeit, kritische Strukturen genauer und schneller zu erreichen und die RFA-Läsionen zuverlässiger zu applizieren.

Die Frage, ob eine direkte Visualisierung des Ösophagus mittels Bariumbreischluck Vorteile bezüglich ösophagealen Ulzerationen oder gar atrio-ösophagealen Fisteln bringt, ist Gegenstand laufender Studien.

Die Nutzung des CartoMERGE-Systems konnte andere potenzielle Komplikationen, wie thromboembolische Probleme, welche nicht von einer adäquaten Visualisierung abhängig sind, nicht beeinflussen.

Die Prozedurdauer wurde durch die Integration von MSCT-Bildern nicht beeinflusst, da die Zeit, welche möglicherweise durch eine schnellere und genauere Kathetermanipulation gewonnen wurde, durch die Zeit, welche zur Bildintegration notwendig ist, aufgewogen wurde. Auch die Durchleuchtungszeit war in beiden Patientengruppen ähnlich, da diese bis zum Beginn der effektiven Ablation gleich bleibt (Katheterplatzierung, transseptale Punktion, retrograde Angiographie der PV, EAM). Zusätzlich wurde die Katheterlage in beiden Gruppen auch während der RFA rezidivierend evaluiert. Ein Vergleich zwischen Visualisierung durch EAM und konventioneller, fluoroskopisch gesteuerter Ablation würde hier jedoch einen deutlichen Unterschied in der Durchleuchtungsdauer erwarten lassen.

Studienlimitationen

Die vorliegende Studie hat mehrere Limitationen. Sie stellt eine kontrollierte, jedoch nicht randomisierte, Erfahrung eines einzelnen Zentrums an 161 konsekutiven Patienten dar.

Die Methode der WACA inklusive PV-Isolation und zusätzlicher Linien wurde an unserer Abteilung seit August 2004 durchgeführt. Unsere Elektrophysiologen sollten sich während dieser Studie also bereits im Flachen der Lernkurve befunden haben, um einen großen Einfluss des konsekutiven Patienteneinschlusses unwahrscheinlich zu machen.

Da wir uns sehr wohl der Relevanz asymptomatischer Episoden nach RFA von VHF bewusst sind [15], ist punktuelles Holter-Monitoring und Screening symptomatischer Paroxysmen möglicherweise nicht ausreichend, um eine Heilung zu beweisen. Da uns in dieser Patientengruppe in der Nachbeobachtung leider keine besseren Möglichkeiten zur Verfügung standen, muss diese Limitation berücksichtigt werden. Es ist jedoch darauf hinzuweisen, dass die Erfolgsdaten auch nach 6 Monaten konsistent [7] und die Voraussetzungen in beiden Patientengruppen gleich waren.

Auf methodische Limitationen des MSCT und der Bildintegration wird in dieser Arbeit nicht explizit eingegangen, diese sind in den vorangegangenen Publikationen nachzulesen [6, 7].

Klinische Folgerungen

Diese Studie konnte neuerlich einen signifikanten klinischen Benefit des Einsatzes von MSCT-Integration in 3D EAM zeigen. Da die Katheterablation von VHF mit EAM-Systemen bereits breite Anwendung findet, ist für solche Systeme eine Nutzung von Bildintegrationssoftware zu fordern. Die bessere Visualisierung führt zu einer Verringerung des Einflusses persönlicher Erfahrung des Untersuchers, was vor allem in Zentren mit niedrigeren Ablationszahlen ein Vorteil sein könnte.

Möglicherweise kann die magnetische oder robotische Katheternavigation hier den nächsten Schritt in eine von den „handwerklichen“ Fähigkeiten des Untersuchers unabhängige Richtung vollführen. Hier könnten „perfekte“ Ablationslinien mit minimalem Anpressdruck und gleichzeitig kürzerer Prozedurdauer geschaffen werden. Hierfür wird jedoch noch teilweise eine Verbesserung der Systeme und Katheter notwendig sein, was allerdings nicht lange auf sich warten lassen wird.

Anhang

Wie bereits in der Einleitung erwähnt, stellt diese Arbeit eine Fortsetzung der im PACE publizierten Arbeit mit einer deutlich vergrößerten Studienpopulation und somit besseren Validität der Daten dar [7]. Das Abstract zu dieser Arbeit wurde im Rahmen des ESC 2007 präsentiert, die hier publizierten Abbildungen und Tabellen entsprechen jenen des Vortrages.

Literatur:

1. Cappato R, Calkins H, Chen SA, Davies W, Iesaka Y, Kalman J, Kim YH, Klein G, Packer D, Skanes A. Worldwide survey on the methods, efficacy, and safety of catheter ablation for human atrial fibrillation. Circulation 2005; 111: 1100–5.

2. Haissaguerre M, Jais P, Shah DC, Garrique S, Takahashi A, Lavergne T, Hocini M, Peng JT, Roudaut R, Clementy J. Electrophysiological end point for catheter ablation of atrial fibrillation initiated from multiple pulmonary venous foci. Circulation 2000; 101: 1409–17.

3. Nademanee K, McKenzie J, Kosar E, Schwab M, Sunsaneewitayakul B, Vasavakul T, Khunnawat C, Ngarmukos T. A new approach for catheter ablation of atrial fibrillation: mapping of the electrophysiologic substrate. J Am Coll Cardiol 2004; 43: 2044–53.

4. Pappone C, Rosanio S, Oreto G, Tocchi M, Gugliotta F, Vicedomini G, Salvati A, Dicandia C, Mazzone P, Santinelli V, Gulletta S, Chierchia S. Circumferential radiofrequency ablation of pulmonary vein ostia: A new anatomic approach for curing atrial fibrillation. Circulation 2000; 102: 2562–4.

5. Haissaguerre M, Sanders P, Hocini M, Takahashi Y, Rotter M, Sacher F, Rostock T, Hsu LF, Bordachar P, Reuter S, Roudaut R, Clementy J, Jais P. Catheter ablation of long-lasting persistent atrial fibrillation: critical structures for termination. J Cardiovasc Electrophysiol 2005; 16: 1125–37.

6. Martinek M, Nesser HJ, Aichinger J, Böhm G, Pürerfellner H. Accuracy of integration of multislice computed tomography imaging into three-dimensional electroanatomic mapping for real-time guided radiofrequency ablation of left atrial fibrillation – Influence of heart rhythm and radiofrequency lesions. J Interv Card Electrophysiol 2006; 17: 85–92.

7. Martinek M, Nesser HJ, Aichinger J, Böhm G, Pürerfellner H. Impact of Integration of Multislice Computed Tomography Imaging into Three-Dimensional Electroanatomic Mapping on Clinical Outcomes, Safety, and Efficacy Using Radiofrequency Ablation for Atrial Fibrillation. PACE 2007; 30: 1215–23.

8. Martinek M, Aichinger J, Nesser HJ, Böhm G, Pürerfellner H. Fusion von CT und 3D-Elektroanatomie zur individualisierten Ablation von Vorhofflimmern – Das CartoMerge Image Integration Module. J Kardiol 2006; 13: 306–10.

9. Mantovan R, Verlato R, Calzolari V, Baccillieri S, De Leo A, Turrini P, Pastore G, Crosato M, Ramondo A, Stritoni P. Comparison between anatomical and integrated approaches to atrial fibrillation ablation: adjunctive role of electrical pulmonary vein disconnection. J Cardiovasc Electrophysiol 2005; 16: 1293–7.

10. Pürerfellner H, Aichinger J, Martinek M, Nesser HJ, Cihal R, Gschwendtner M, Dierneder J. Incidence, Management, and Outcome in Significant Pulmonary Vein Stenosis Complicating Ablation for Atrial Fibrillation. Am J Cardiol 2004; 93: 1428–31.

11. Pürerfellner H, Cihal R, Aichinger J, Martinek M, Nesser HJ. Pulmonary vein stenosis by ostial irrigated-tip ablation: incidence, time course, and prediction. J Cardiovasc Electrophysiol 2003; 14: 158–64.

12. Kistler PM, Earley MJ, Harris S, Abrams D, Ellis S, Sporton SC, Schilling RJ. Validation of three-dimensional cardiac image integration: Use of integrated CT image into electroanatomic mapping system to perform catheter ablation of atrial fibrillation. J Cardiovasc Electrophysiol 2006; 17: 341–8.

13. Earley MJ, Showkathali R, Alzetani M, Kistler PM, Gupta D, Abrams DJ, Horrocks JA, Harris SJ, Sporton SC, Schilling RJ. Radiofrequency ablation of arrhythmias guided by non-fluoroscopic catheter location: a prospective randomized trial. Eur Heart J 2006; 27: 1223–9.

14. Karch MR, Zrenner B, Deisenhofer I, Schreieck J, Ndrepepa G, Dong J, Lamprecht K, Barthel P, Luciani E, Schomig A, Schmitt C. Freedom from atrial tachyarrhythmias after catheter ablation of atrial fibrillation: a randomized comparison between 2 current ablation strategies. Circulation 2005; 111: 2875–80.

15. Martinek M, Aichinger J, Nesser HJ, Ziegler PD, Pürerfellner H. New Insights into Long-Term Follow-Up of Atrial Fibrillation Ablation: Full Disclosure by an Implantable Pacemaker Device. J Cardiovasc Electrophysiol 2007, 18: 818–23.

Mitteilungen aus der Redaktion

Besuchen Sie unsere Rubrik

☑ **Medizintechnik-Produkte**

Neues CRT-D Implantat
Intica 7 HF-T QP von Biotronik

Artis pheno
Siemens Healthcare Diagnostics GmbH

Philips Azurion:
Innovative Bildgebungslösung

Aspirator 3
Labotect GmbH

InControl 1050
Labotect GmbH

e-Journal-Abo

Beziehen Sie die elektronischen Ausgaben dieser Zeitschrift hier.

Die Lieferung umfasst 4–5 Ausgaben pro Jahr zzgl. allfälliger Sonderhefte.

Unsere e-Journale stehen als PDF-Datei zur Verfügung und sind auf den meisten der marktüblichen e-Book-Readern, Tablets sowie auf iPad funktionsfähig.

☑ **Bestellung e-Journal-Abo**

Haftungsausschluss

Die in unseren Webseiten publizierten Informationen richten sich **ausschließlich an geprüfte und autorisierte medizinische Berufsgruppen** und entbinden nicht von der ärztlichen Sorgfaltspflicht sowie von einer ausführlichen Patientenaufklärung über therapeutische Optionen und deren Wirkungen bzw. Nebenwirkungen. Die entsprechenden Angaben werden von den Autoren mit der größten Sorgfalt recherchiert und zusammengestellt. Die angegebenen Dosierungen sind im Einzelfall anhand der Fachinformationen zu überprüfen. Weder die Autoren, noch die tragenden Gesellschaften noch der Verlag übernehmen irgendwelche Haftungsansprüche.

Bitte beachten Sie auch diese Seiten:

Impressum **Disclaimers & Copyright** **Datenschutzerklärung**