Journal für
Kardiologie
Austrian Journal of Cardiology
Österreichische Zeitschrift für Herz-Kreislauferkrankungen

Fallbericht: Kollaps durch Kompression von linkem Vorhof und linkem Ventrikel durch Extremform einer Hiatushernie - nicht-invasive Evaluierung der Hämodynamik mittels Echokardiographie vor und nach Sarnierung der Hiatushernie

Hafner T, Wiesinger C

Journal für Kardiologie - Austrian Journal of Cardiology 2010; 17 (7-8), 309-312

Homepage:
www.kup.at/kardiologie
Online-Datenbank
mit Autoren-
und Stichwortsuche

ÖKG Österreichische Kardiologische Gesellschaft
Offizielles Partnerjournal der ÖKG

EUROPEAN SOCIETY OF CARDIOLOGY®
Member of the ESC-Editor's Club

Offizielles Organ des Österreichischen Herzfonds

ACVC Association for Acute CardioVascular Care
In Kooperation mit der ACVC

Indexed in ESCI part of Web of Science
Indexed in EMBASE

Krause & Pachernegg GmbH • Verlag für Medizin und Wirtschaft • A-3003 Gablitz
P.b.b. 02Z031105M, Verlagsort: 3003 Gablitz, Linzerstraße 177A/21 Preis: EUR 10,–

Veranstaltungskalender

Hybrid-Veranstaltungen der Herausgeber des Journals für Kardiologie

Finden Sie alle laufend aktualisierten Termine auf einem Blick unter

www.kup.at/images/ads/kongress.pdf

Fallbericht: Kollaps durch Kompression von linkem Vorhof und linkem Ventrikel durch Extremform einer Hiatushernie: Nicht-invasive Evaluierung der Hämodynamik mittels Echokardiographie vor und nach Sanierung der Hiatushernie

A8573 Softlink

T. Hafner[1], C. Wiesinger[2]

Aus der [1]5. Medizinischen Abteilung mit Kardiologie und der [2]1. Medizinischen Abteilung, Kaiser-Franz-Josef-Spital, Wien

Fallbericht

Wir berichten von einem männlichen 60-jährigen Patienten, der über ein seit 3–4 Wochen bestehendes Völlegefühl nach Nahrungsaufnahme klagt; der Patient berichtet über Besserung des Völlegefühls nach Erbrechen; er habe im genannten Zeitraum 10 kg abgenommen, in den letzten Tagen sei er mehrmals kollabiert. An Vorerkrankungen sind neben einem metabolischen Syndrom mit Adipositas, arterieller Hypertonie, Diabetes mellitus, Hyperlipidämie und Hyperurikämie ein Schlafapnoesyndrom, eine COPD sowie eine KHK bekannt (Vorderwandinfarkt 2004, inferiorer Infarkt 2005, in der letzten Koronarangiographie 2006 kollateralisierter Verschluss der mittleren RCA), des Weiteren ist ein chronischer Nikotinabusus anzuführen. Im Status ist neben einer Abschwächung der Atemgeräusche links basal ein leichter Druckschmerz epigastrisch sowie ein erniedrigter Blutdruck von 80/50 mmHg bei einem Puls von 100/min auffällig. Im EKG findet sich Sinusrhythmus, bis auf Zeichen einer Linksventrikelhypertrophie keine weiteren Auffälligkeiten. Im Labor fallen eine Erhöhung der Nierenfunktionsparameter (Kreatinin 2,15; BUN 50,95) sowie eine Hypokalämie (Kalium 3,3) auf. Im Thoraxröntgen finden sich ein Zwerchfellhochstand links, eine ausgedehnte Hiatushernie mit einem Upside-down-Magen sowie eine ca. 2,5 cm große rundherdartige Verdichtung im rechten Oberfeld (DD verkalktes Granulom). In der Gastroskopie wird der Befund einer Hiatushernie mit einem Upside-down-Magen und einer Magenentleerungsstörung bestätigt. Es wird die Indikation zur operativen Sanierung gestellt, angesichts der kardialen Anamnese und der rezidivierenden Kollapsepisoden wird von der Anästhesie ein präoperatives Echo gefordert.

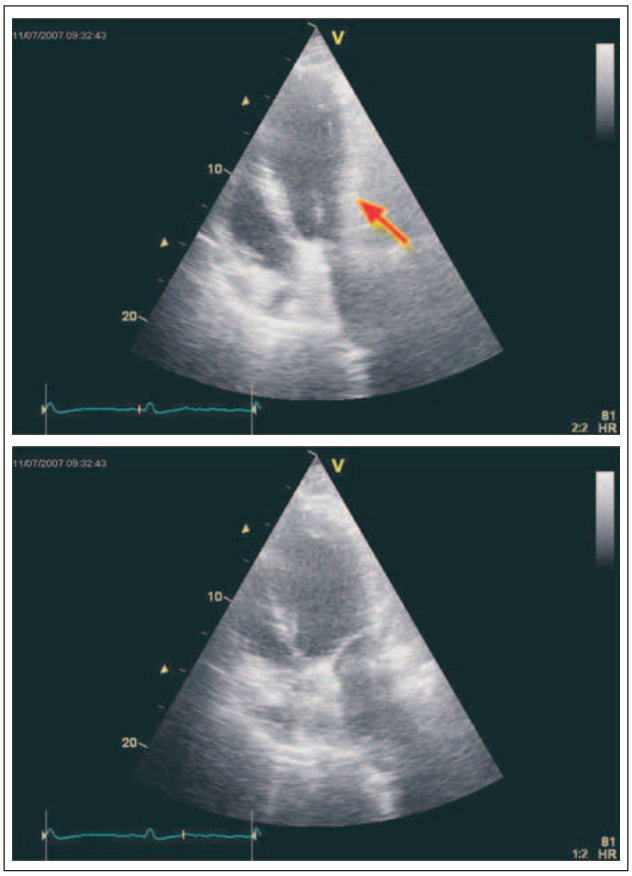

Abbildung 1: Apikaler 4-Kammerblick präoperativ, oben Enddiastole, unten Endsystole; in der Enddiastole Kompression der basalen und mittleren Lateralwand (Pfeil).

Im Echo findet sich neben einer vorwiegend diastolischen Kompression des linken Vorhofs eine Dyskinesie der basalen und mittleren Lateralwand (Abb. 1), des Weiteren findet sich ein Aneurysma der basalen diaphragmalen Hinterwand. Unmittelbar an den linken Vorhof sowie die basale und mittlere Lateralwand angrenzend ist eine Struktur mit Peristaltik zu erahnen, die vermutlich dem durch die Hiatushernie in den Thorax gelangten Magen entspricht. Da die dyskinetischen Abschnitte der Lateralwand eine normale Wandstärke haben, wird suspiziert, dass es sich hier nicht um eine Dyskinesie, sondern um eine diastolische Kompression des linken Ventrikels durch den angrenzenden überdehnten Magen handelt, die in der Systole durch den Druckanstieg im linken Ventrikel wieder aufgehoben wird, wodurch der Eindruck einer Dyskinesie entsteht (Abb. 2). Die diastolische Separation der Mitralklappensegel ist vermindert, der mittlere Gradient über der Mitralklappe jedoch mit 1,5 mmHg nicht erhöht. Im Bereich der freien Wand des rechten Ventrikels findet sich ein minimaler Perikarderguss. Da bei dem geschilderten Kontraktionsmuster eine Quantifizierung der Linksventrikelfunktion mittels Ejektionsfraktion kaum möglich scheint, haben wir durch Vermessung des Durchmessers des linksventrikulären Ausflusstraktes sowie des PW-Doppler-Flussprofils im linksventrikulären Ausflusstrakt das linksventrikuläre Schlagvolumen (45 ml) sowie den Cardiac-Index (1,7) bestimmt (Abb. 3a). Die diastolische Kompression von linkem Vorhof und linkem Ventrikel durch eine Struktur mit Peristaltik bei bekanntem Upside-down-Magen sowie der deutlich ernied-

For personal use only. Not to be reproduced without permission of Krause & Pachernegg GmbH.

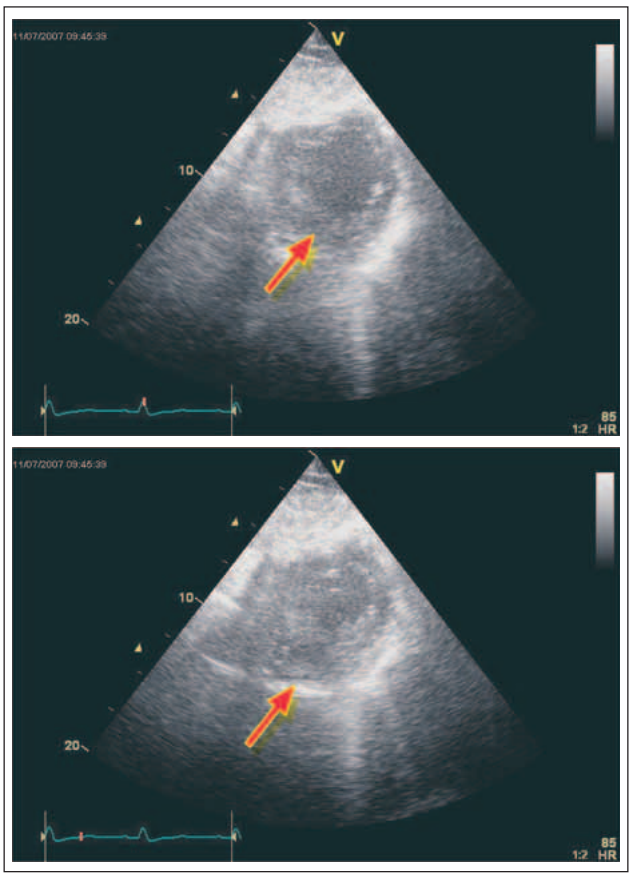

Abbildung 2: Subkostaler Kurzachsenschnitt präoperativ, oben Enddiastole, unten Endsystole; in der Enddiastole Kompression der Lateralwand, in der Endsystole Aufhebung der Kompression der Lateralwand, dadurch Auswärtsbewegung der Lateralwand (Pfeile).

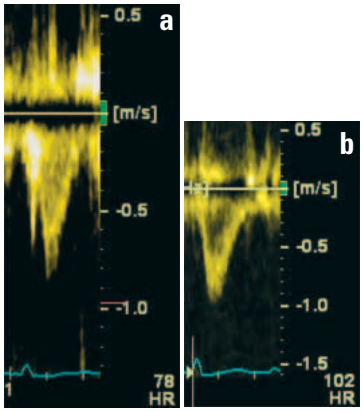

Abbildung 3: (a) PW-Doppler-Flussprofil im linksventrikulären Ausflusstrakt präoperativ; **(b)** PW-Doppler-Flussprofil im linksventrikulären Ausflusstrakt postoperativ: Zunahme der Maximalgeschwindigkeit (Beachte die unterschiedlichen Skalierungen!)

rigte Cardiac-Index legen nahe, dass die vom Patienten berichteten Kollaps-Episoden durch hämodynamische Beeinträchtigung durch Kompression des Herzens durch den Upside-down-Magen bedingt sind – weitere Differenzialdiagnosen einer Kompression des Herzens (umschriebene perikardiale Raumforderungen, parakardiale Raumforderungen) kommen aufgrund der deutlich erkennbaren Peristaltik der komprimierenden Struktur nicht in Frage.

Aufgrund der hämodynamischen Beeinträchtigung sowie der ausgeprägten gastrointestinalen Beschwerden ist eine rasche Sanierung des Upside-down-Magens indiziert, der Patient wird noch am folgenden Tag operiert. Als Nebenbefund findet sich eine 4 cm große Raumforderung im Bereich des Pankreaskopfes sowie ein hochsuspekter Lymphknoten im Ligamentum hepatoduodenale, die zu einer postpylorischen Stenose geführt haben. Nach einer Probenentnahme aus dem Lymphknoten kommt es zu einem Galleleak, es wird eine Cholezystektomie durchgeführt und ein T-Drain eingelegt. Aufgrund der kompletten postpylorischen Stenose wird neben einer Hiatusplastik und einer Fundopexie eine Gastroenteroanastomose mit Braun'scher Schlinge angelegt. Der unmittelbare postoperative Verlauf ist unkompliziert.

Eine Woche nach der Operation wird eine Echo-Kontrolle durchgeführt. Im Gegensatz zum präoperativen Befund findet sich jetzt eine Dilatation von linkem Vorhof und linkem Ventrikel, neben der Akinesie der basalen diaphragmalen Hinterwand findet sich nun auch eine Akinesie der distalen diaphragmalen Hinterwand (zum Teil auch auf das inferiore Septum übergreifend), eine Hypokinesie des anterioren Septums sowie eine Hypo- bis Akinesie der mittleren und distalen Lateralwand, die freie Vorderwand ist kaum beurteilbar (Abb. 4). Die diastolische Kompression des linken Ventrikels ist aufgehoben (Abb. 5), die diastolische Separation der Mitralklappensegel ist wieder unauffällig. Die Ejektionsfraktion wird auf 35 % geschätzt, das linksventrikuläre Schlagvolumen beträgt 67 ml, der Cardiac-Index ist mit 3,6 deutlich besser als präoperativ (Abb. 3b); seit der Operation ist es zu keinen Kollaps-Episoden gekommen. Das post-operative Auftreten von zusätzlichen Wandbewegungsstörungen ist nicht als Hinweis für einen peri-operativen Myokardinfarkt zu werten (es ist zu keiner Enzymauslenkungen gekommen) – die nun zusätzlich erkennbaren Wandbewegungsstörungen sind erst durch die Dekompression des Herzens „demaskiert" worden.

Der weitere Verlauf wird dadurch bestimmt, dass es sich bei den Raumforderungen im Pankreaskopf sowie im Ligamentum hepatoduodenale um ein Adenokarzinom des Pankreas handelt. Wenige Wochen nach der ersten Operation muss aufgrund eines Ileus bei Carcinosis peritonei eine palliative doppelläufige Ileostomie angelegt werden, der Patient verstirbt nach 3 Monaten.

Kommentar

Eine Literaturrecherche ergibt zahlreiche Berichte über kardiale Beschwerden durch eine Hiatushernie; neben Thoraxschmerzen [1, 2], Atemnot [3, 4], supraventrikulären Arrhythmien [5, 6] und Synkopen [3, 7] (zum Teil exazerbiert durch Nahrungsaufnahme) wird auch mehrmals eine gastroperikardiale Fistel durch Perforation eines Magenulkus in das Perikard beschrieben [8–16]; im EKG kann es zu einer reversiblen T-Wellen-Inversion kommen [17]; im Echo wird eine Verwechslung der Hiatushernie mit einer linksatrialen Raumforderung [7, 18–24] sowie eine externe Kompression des linken Vorhofs durch die Hiatushernie beschrieben [2, 4, 25–28], zur weiteren Differentialdiagnose schlagen manche Autoren kohlensäurehaltige Getränke als „Kontrastmittel" im Ösophagus vor [27]; in einem Fallbericht wird ein Anstieg des pulmonalkapillären Verschlussdrucks nach Nahrungsaufnahme bei Hiatushernie beschrieben [29].

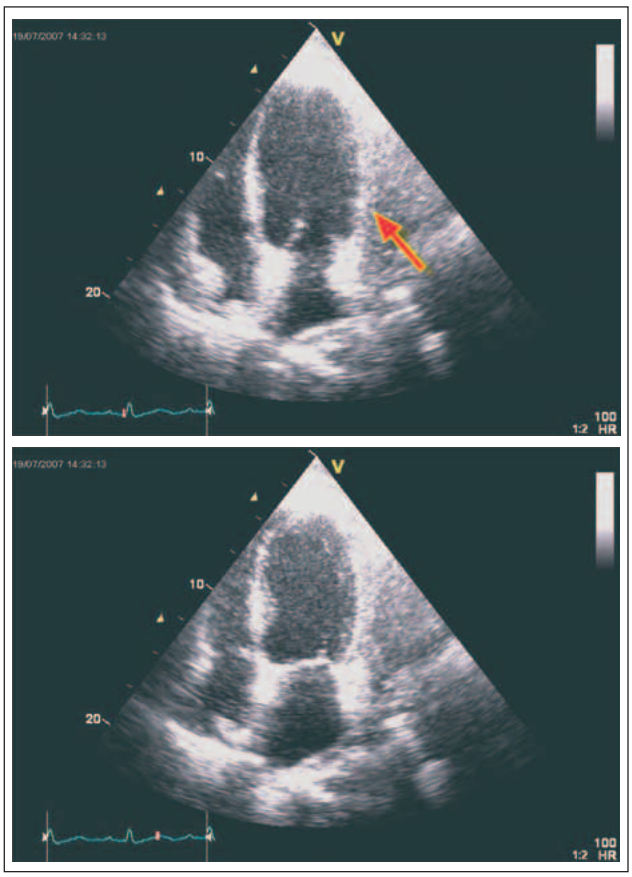

Abbildung 4: Apikaler 4-Kammerblick postoperativ, oben Enddiastole, unten Endsystole; Rückbildung der Kompression der basalen und mittleren Lateralwand in der Enddiastole (Pfeil).

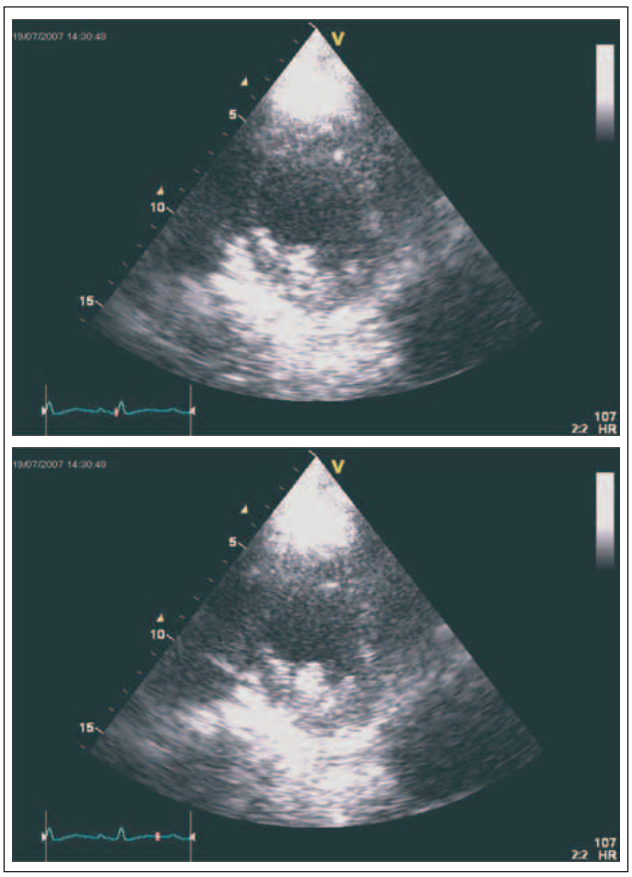

Abbildung 5: Parasternaler Kurzachsenschnitt postoperativ, oben Enddiastole, unten Endsystole

Im Gegensatz zu unserem Fallbericht wird bei all diesen Berichten jedoch keine externe Kompression des linken Ventrikels durch eine Hiatushernie beschrieben, was dadurch bedingt sein dürfte, dass in unserem Fallbericht die Extremform einer Hiatushernie, Upside-down-Magen bzw. Magenvolvulus, vorliegt, die noch dazu durch die durch die Raumforderung im Pankreaskopf bedingte postpylorische Stenose aggraviert ist. Berichte über kardiale Beschwerden bei Upside-down-Magen bzw. Magenvolvulus sind weitaus seltener, und die beschriebenen kardialen Beschwerden sind weitaus schwerwiegender (Klinik wie bei Herztamponade, elektromechanische Dissoziation) [30–34].

Bei der in unserem Fallbericht beschriebenen externen Kompression von linkem Vorhof und linkem Ventrikel dürfte es sich also um ein seltenes Ereignis handeln. Aus Sicht des Echokardiographen wird die Komplexität der Situation noch dadurch gesteigert, dass zusätzlich regionale Wandbewegungsstörungen vorliegen. In dieser Situation haben wir es als sehr hilfreich empfunden, die Hämodynamik durch Bestimmung von linksventrikulärem Schlagvolumen und Cardiac-Index nicht-invasiv evaluieren zu können. Ein weiterer relevanter Aspekt ist der im präoperativen Echo vorliegende minimale Perikarderguss, der durchaus auch „Vorbote“ einer gastroperikardialen Fistel sein hätte können, wofür sich jedoch in unserem Fall aufgrund der endoskopisch weitgehend unauffälligen Schleimhaut von Ösophagus und Magen kein Anhaltspunkt findet; der Perikarderguss ist postoperativ nicht mehr nachzuweisen und dürfte daher reaktiv gewesen sein.

Fazit

Kollaps-Episoden in Verbindung mit gastrointestinalen Beschwerden wie Schwierigkeiten bei der Nahrungsaufnahme können Hinweis für eine hämodynamisch relevante Kompression des Herzens durch einen Upside-down-Magen sein; die Diagnose kann im Echo durch den Nachweis der diastolischen Kompression durch eine Struktur mit Peristaltik erhärtet werden; die diastolische Kompression kann regionale Wandbewegungsstörungen maskieren, bei der Beurteilung der Hämodynamik ist in dieser Situation die Bestimmung des Cardiac-Index hilfreicher als die Ermittlung der Ejektionsfraktion; bei zusätzlichem Vorliegen eines Perikardergusses sollte an die Möglichkeit einer gastroperikardialen Fistel gedacht werden.

Literatur:

1. Koskinas KC, Oikonomou K, Karapatsoudi E, Makridis P. Echocardiographic manifestation of hiatus hernia simulating a left atrial mass: case report. Cardiovasc Ultrasound 2008; 6: 46.

2. Raza ST, Mukherjee SK, Danias PG, Abraham J, Johnson KM, Sands MJ. Hemodynamically significant extrinsic left atrial compression by gastric structures in the mediastinum. Ann Int Med 1995; 123: 114–6.

3. Khouzam RN, Akhtar A, Minderman D, Kaiser J, D'Cruz IA. Echocardiographic aspects of hiatal hernia: A review. J Clin Ultrasound 2007; 35: 196–203.

4. Ito H, Kitami M, Ohgi S, Ohe H, Ozoe A, Sasaki H, Konnai T. Large hiatus hernia compressing the heart and impairing the respiratory function: a case report. J Cardiol 2003; 41: 211.

5. Landmark K, Storstein O. Ectopic atrial tachycardia on swallowing. Report on favourable effect of verapamil. Acta Med Scan 1979; 205: 251–4.

6. Cotoi S, Suciu S. Double atrial parasystole. Case report. Acta Cardiol 1976; 31: 255–9.

7. Oishi Y, Ishimoto T, Nagase N, Mori K, Fujimoto S, Hayashi S, Ochi Y, Kobayashi K, Tabata T, Oki T. Syncope upon swallowing caused by an esophageal hiatal hernia com-

pressing the left atrium: a case report. Echocardiography 2004; 21: 61–4.

8. Riepe G, Braun S, Swoboda L. Perforation into the heart – a rare complication of stomach ulcer in hiatal hernia. Chirurg 1998; 69: 475–6.

9. Oosterbosch L, Vandebroek A, Holvoet J, Vaerenberg M, Nagler J. Benign ulcer in a hiatus hernia complicated with a pericardial fistula. Acta Gastroenterol Belg 1996; 59: 248–50.

10. Yamada K, Fueki N, Ito M, Hirasawa K, Suzuki N, Kurata K, Takada K, Satoh J, Morimatsu Y. Penetration of the esophagela and gastric ulcers to the cardioaortic system following hiatus hernia: a lethal complication in the severely-handicapped. No To Hattatsu 1994; 26: 335–9.

11. Mellet JS, Cilliers PH. Penetration of a gastric ulcer into the right ventricle. A complication of paraoesophageal hiatus hernia. S Afr Med J 1987; 72: 44–5.

12. Salling N, Falensteen AM, Larsen LG. Non-traumatic perforation of gastric ulcer in a hiatal hernia to the pericardium. Acta Med Scan 1983; 231: 225–6.

13. Di Bonito L, Bianchi C. An unusual complication of hiatal hernia: perforation of an ulcer of the intrathoracic stomach into the left ventricle. Minerva Chir 1978; 33: 667–9.

14. Scott A, Garland C, Gillespie G. Peptic ulceration of the left atrium. J R Coll Surg Eding 1977; 22: 331–2.

15. Caspi G, Dilignieres S, Guerre J. An unusual complication of hiatal hernia: rupture into the pericardium. Sem Hop 1977; 53: 1714.

16. Matthews HR. Haematemesis from a coronary artery caused by penetration of a gastric ulcer in a hiatus hernia. Br Heart J 1974; 36: 1141–3.

17. Hokamaki J, Kawano H, Miyamoto S, Sugiyama S, Fukushima R, Skamoto T, Yoshimura M, Ogawa H. Dynamic electrocardiographic changes due to cardiac compression by a giant hiatal hernia. Intern Med 2005; 44: 136–40.

18. Bandorski D, Hönscher R, Ibing R, Rieker W. A 77-year-old patient with suspected left atrial tumor. Internist 2004; 45: 1047–52.

19. Kataoka H. A 70-year-old woman with left atrial mass. J Cardiol 1999; 33: 283–5.

20. Airoldi L, Rizztti M, Sarasso G, Francalacci G, Piccinino C, Occhetta E, Perucca A, Trevi G. False left atrial mass caused by hiatal hernia: a clinical case and review the literature. Cardiologia 1998; 43: 635–8.

21. Tam JW, Chan KL. Unmasking the origin of a pseudo-left atrial mass. Circulation 1996; 93: 836.

22. Cecconi M, Baldinelli A, Manfrin M, Fornari C, Sparvieri F: The false image of a left atiral mass due to a hiatal hernia: a case report. G Ital Cardiol 1994; 24: 527–31.

23. Hamer AJ, Sheffield E. Perforation of a peptic ulcer in an hiatus hernia into the left ventricle. West Engl J Med 1991; 106: 42.

24. Yang SS, Wagner P, Dennis C. Images in cardiovascular medicine. Hiatal hernia masquerading as left atrial mass. Circulation 1996; 93: 836.

25. Buss S, Katus HA, Merels D. Dynamic changing mass behind the left atrium. Heart 2007; 93: 1583.

26. Innasimuthu AL, Rao GK, Chuah S. Left atrial compression by a hiatus hernia. J Cardiovasc Comput Tomogr 2007; 1: 106–7.

27. Smelley M, Lang RM: Large mass impinging on the left atrium. diagnostic value of a new cocktail. J Am Soc Echocardiogr 2007; 20: 1414–7.

28. Gupta R, Chamoun A, Ahmad M, Birnbaum Y. Hiatal hernia masquerading as an extracardiac mass on transesophageal echocardiogram. Clin Cardiol 2003; 26: 353.

29. Siu CW, Jim MH, Ho HH, Chu F, Chan HW, Lau CP, Tse HF. Recurrent acute heart failure caused by sliding hiatus hernia. Postgrad Med J 2005; 81: 268–9.

30. Shriki JE, Nguyen K, Rozo JC, Reul GJ, Mortazavi A. Rare chronic gastric volvulus associated with left atrial and mediastinal compression. Tex Heart Inst J 2002; 29: 324–8.

31. Kalra PR, Frymann R, Allen DR. Strangulated gastric volvulus: an unusual cause of cardiac compression resulting in electromechanical dissociation. Heart 2000; 83: 550.

32. Hooper TL, Lawson RA. Volvulus of the stomach – an unusual cause of pulsus paradoxus. Postgrad Med J 1986 May; 62: 377–9.

33. Devbhandari MP, Khan MA, Hooper TL. Cardiac compression following cardiac surgery due to unrecognised hiatus hernia. Eur J Cardiothorac Surg 2007; 32: 813–5.

34. Wolfgang R, Lee JG. Endoscopic treatment of acute gastric volvulus causing cardiac tamponade. J Clin Gastroenterol 2001; 32: 336–9.

Korrespondenzadresse:
Dr. med. Thomas Hafner
5. Medizinische Abteilung mit Kardiologie
Kaiser-Franz-Josef-Spital
A-1100 Wien, Kundratstraße 3
E-Mail: thomas.hafner@wienkav.at

Die entsprechenden Filme finden Sie unter www.kup.at/A8573 oder mittels Eingabe von A8573 in ein Suchfeld auf www.kup.at

49. Bayerischer Internistenkongress

6. –7. November 2010

Ludwig-Maximilian-Universität, Universitätshauptgebäude
D-80539 München, Geschwister-Scholl-Platz 1

Information:

MCN Medizinische Congressorganisation Nürnberg AG
D-90411 Nürnberg, Neuwieder Straße 9
Tel.: +49/911/3 93 16 25 Fax: +49/911/3 93 16 20
E-Mail: bik@mcnag.info
www.mcn-nuernberg.de

Mitteilungen aus der Redaktion

Besuchen Sie unsere Rubrik

☑ **Medizintechnik-Produkte**

Neues CRT-D Implantat
Intica 7 HF-T QP von Biotronik

Artis pheno
Siemens Healthcare Diagnostics GmbH

Philips Azurion:
Innovative Bildgebungslösung

Aspirator 3
Labotect GmbH

InControl 1050
Labotect GmbH

e-Journal-Abo

Beziehen Sie die elektronischen Ausgaben dieser Zeitschrift hier.

Die Lieferung umfasst 4–5 Ausgaben pro Jahr zzgl. allfälliger Sonderhefte.

Unsere e-Journale stehen als PDF-Datei zur Verfügung und sind auf den meisten der marktüblichen e-Book-Readern, Tablets sowie auf iPad funktionsfähig.

☑ **Bestellung e-Journal-Abo**

Haftungsausschluss

Die in unseren Webseiten publizierten Informationen richten sich **ausschließlich an geprüfte und autorisierte medizinische Berufsgruppen** und entbinden nicht von der ärztlichen Sorgfaltspflicht sowie von einer ausführlichen Patientenaufklärung über therapeutische Optionen und deren Wirkungen bzw. Nebenwirkungen. Die entsprechenden Angaben werden von den Autoren mit der größten Sorgfalt recherchiert und zusammengestellt. Die angegebenen Dosierungen sind im Einzelfall anhand der Fachinformationen zu überprüfen. Weder die Autoren, noch die tragenden Gesellschaften noch der Verlag übernehmen irgendwelche Haftungsansprüche.

Bitte beachten Sie auch diese Seiten:

Impressum **Disclaimers & Copyright** **Datenschutzerklärung**