

**Fallbericht: Akute  
radikale und plastische  
Chirurgie im Falle einer  
ausgedehnten  
Fournier'schen Gangrän**

Kappler D

Holtmannspötter C

Kobalz L, Weib P

*Blickpunkt der Mann 2010; 8 (1)*

37-39

**Homepage:**

**[www.kup.at/dermann](http://www.kup.at/dermann)**

**Online-Datenbank mit  
Autoren- und Stichwortsuche**

**Krause & Pachernegg GmbH  
Verlag für Medizin und Wirtschaft  
A-3003 Gablitz**

Verlagspostamt: 3002 Purkersdorf  
Erscheinungsort: 3003 Gablitz

# Akute radikale und plastische Chirurgie im Falle einer ausgedehnten Fournier'schen Gangrän

D. Kappler, C. Holtmannspötter, L. Kobalz, P. Weib

Aus der Urologie, Diakonie-Klinikum Jung-Stilling

## ■ Einleitung

Die akut verlaufende nekrotisierende Entzündung der Anogenitalregion wurde erstmals 1883 von Jean Alfred Fournier, einem französischen Dermatologen, beschrieben [1].

Die Fournier'sche Gangrän ist ein seltenes Krankheitsbild, gekennzeichnet durch eine foudroyant nekrotisierende Entzündung des Kutan- und Subkutangewebes im Bereich der Genitoanalregion.

Die Sterblichkeitsraten liegen bei 18–67 % [2, 3]. Es handelt sich zumeist um eine Mischinfektion mit Anaerobiern und Aerobiern, wobei die tragende Rolle der Präsenz von Streptokokken zuzukommen scheint [4]. Prädisponierende Faktoren sind vor allem Diabetes mellitus, kolorektale und urethrale Erkrankungen, chronischer Alkoholabusus sowie verschiedene Formen der Immunsuppression [5].

Die Therapie beinhaltet die rasche großzügige Exzision des nekrotisierten Gewebes, begleitet von einer breit abdeckenden i.v. Antibiotikatherapie.

## ■ Der Fall

In dem hier vorgestellten Fall handelt es sich um einen 49-jährigen männlichen Patienten, welcher sich Mitte Dezember 2006 notfallmäßig mit zunehmender Genitalschwellung und -rötung sowie eitrigem Ausfluss und Fieber in unserer urologischen Abteilung vorstellte. Anamnestisch bestanden eine Hepatitis-C-Infektion sowie ein Analgetika-Abusus.

In der körperlichen Untersuchung fand sich ein massiv geschwollener Penis mit ödematösem Skrotum sowie eine flächige Nekrose der Skrotal- und Penishaut bis in die Perinealregion ziehend. Zudem fand sich eine putride urethrale Sekretion. Der Allgemeinzustand des Patienten war deutlich reduziert. Laborchemisch und klinisch wurden die „Systemic Inflammatory Response Syndrome“- (SIRS-) Kriterien einer schweren Sepsis erfüllt.

Wir stellten die Diagnose einer ausgedehnten Fournier'schen Gangrän unter Miteinbeziehung des Penischaftes sowie des Skrotums. Bei ausgeprägtem Befund und fulminanter Verschlechterung der Kreislaufsituation schon in der Aufnahmesituation erfolgte unter i.v.-antibiotischer Abdeckung die sofortige Resektion der nekrotisierten Areale mit komplettem Penisdecollement und Resektion von ca. 60–70 % der Skrotalhautfläche, Defektdeckung mittels Situationsnähten und entsprechendem Verschieben der übrigen Skrotalhaut (Abb. 1).

Zusätzlich erfolgte die Anlage eines suprapubischen Fistelkatheters.

Hiernach erfolgte die Verbringung auf die chirurgische Intensivstation zur Sepsistherapie.

Im Abstrich der Läsion fanden sich *Streptococcus pyogenes*, *Enterococcus faecalis* sowie die anaeroben Keime *Tinsierella praeacuta* und *Peptostreptococcus magnus*.

Am zweiten postoperativen Tag fiel der Entschluss zur Revisionsoperation bei zunehmender Epididymorchitis rechts und Fortschreiten der nekrotisierenden Entzündung. Es erfolgte die Revision mit erneutem Debridement und Semicastratio rechts.

Hiernach stabilisierte sich der Zustand des Patienten zusehends, die massiv erhöhten Entzündungsparameter zeigten sich rückläufig.

Nach einer Woche wurde der Penis in eine infraumbilikal geschaffene Subkutanhöhle verlagert, das linke Skrotum wurde in eine Oberschenkelhauttasche verbracht. Bis auf einen kleinen Bereich vor der bulbären Harnröhre konnte der Defekt vollständig verschlossen werden.

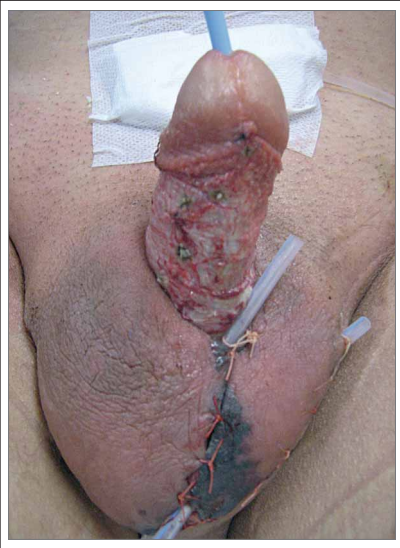Im weiteren Verlauf trat eine befriedigende Wundheilung ein, der Patient stabilisierte sich und konnte nach 16-tägiger maximaler Sepsistherapie von der Intensivstation auf die Normalstation verlegt werden. Die antibiotische Abdeckung umfasste auf der Intensivstation Meronem, Clindamycin, Metronidazol, Penicillin und Linezolid.

Der primäre Aufenthalt betrug 1 Monat. Der Patient wurde mit reizfreien Wundverhältnissen und suprapubischer Fistelkatheter- (SPF-) Dauerableitung im Januar 2007 entlassen (Abb. 2).

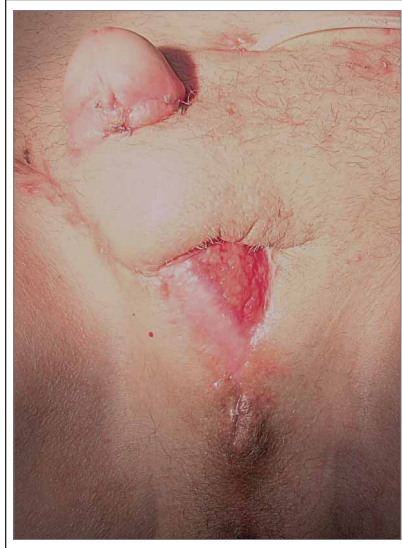
Nach regelmäßigen Wundkontrollen erfolgte die stationäre Wiederaufnahme im März 2007 zur Schwenklappenplastik zum Aufbau eines Neoskrotums, Meshgraftentnahme aus dem Oberarm und Meshgraftdeckung des zuvor mobilisierten Penis (Abb. 3).

Die Wundheilung gestaltete sich sehr gut, das Transplantat wuchs gut an (Abb. 4).

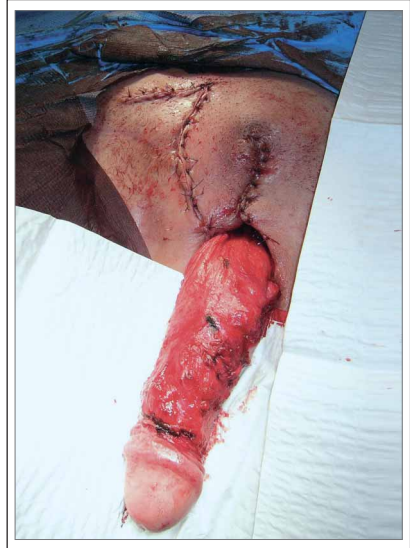Mitte 2007 fand die Implantation eines Skinexpanders (Abb. 5) links zum Aufbau eines Neoskrotums statt. Im weiteren Verlauf wurde dieses Neoskrotum sukzessive über den Skinexpander gedehnt (Abb. 6).



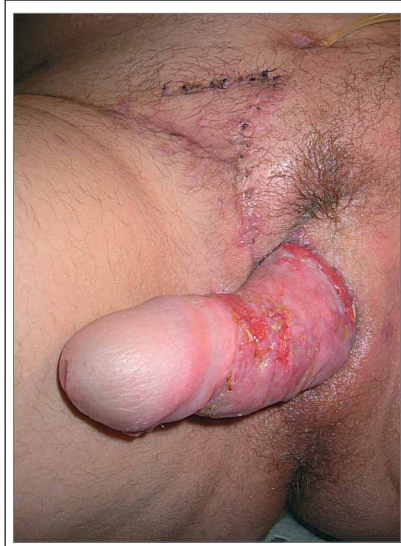**Abbildung 1:** Erster postoperativer Tag




**Abbildung 2:** Befund nach Penis- und Hodenverlagerung



**Abbildung 3:** Primäre Schwenklappenplastik und Meshgraftdeckung des Penischaftes



**Abbildung 4:** Gute Wundverhältnisse nach Meshgrafttransplantat



**Abbildung 5:** Implantierte Skinexpander. © Polytech Health & Aesthetics GmbH

Im November 2007 erfolgte die Implantation eines Skinexpanders rechts skrotal.

Im Februar 2008 konnte der linke Hoden in das Neoskrotum verlagert werden, hierbei erfolgte auch die V-Y-Verschiebeplastik zur Kranialverlagerung des Penis.

Im Dezember 2008 wurde der Skinexpander links gewechselt (Abb. 7).

Das Hauptproblem bei der Neoskrotumbildung ließ sich auf die oben erwähnte Defektheilung im Bereich der bulbären Harnröhre zurückführen. Hier bildete sich aufgrund der Granulationsheilung eine massive Narbenplatte ventral der Harnröhre, die sich in den Revisionsoperationen ohne das Risiko ausgedehnter Harnröhrenverletzungen nicht mehr lösen ließ.

Bei postoperativ aufgetretenem testikulären Hypogonadismus ist eine Testosteronsubstitution erforderlich geworden.

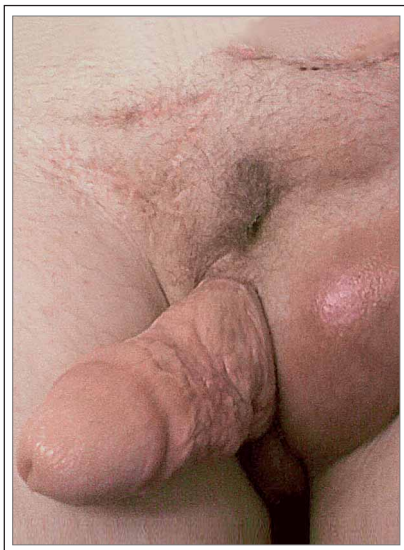Im letzten Eingriff im August 2009 zur endgültigen Genitalrekonstruktion erfolgte die Y-V-Plastik im Bereich des Mons pubis und perineal sowie die Z-Plastik im Bereich der rechten Leiste. Die Skinexpander konnten explantiert werden, hierfür wurden Hodenprothesen beidseits inseriert. Das Skrotum wurde rekonstruiert (Abb. 8).

Die Wundheilung nach dem letzten Eingriff war regelrecht, Wundheilungsstörungen traten nicht auf. Der Patient ist weiterhin in unserer ambulanten Kontrolle.

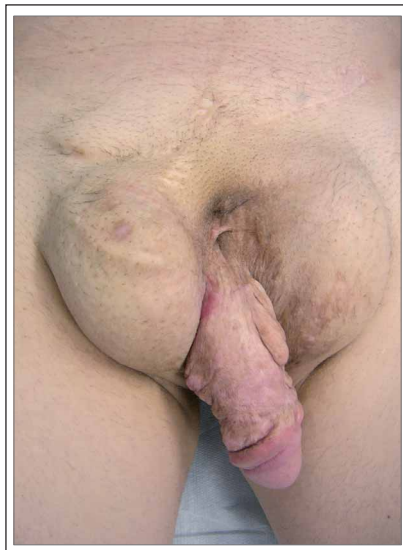Ein weiterer Eingriff zur plastischen Penischaftrekonstruktion wurde dem Patienten angeboten, aber zurzeit besteht kein Wunsch zur Revision.

## ■ Diskussion

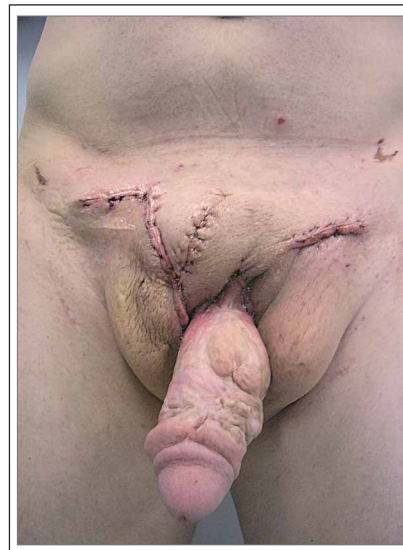Der vorliegende Fall zeigt den Verlauf einer hochakuten Fournier'schen Gangrän und deren radikalchirurgische und



**Abbildung 6:** Nach Implantation des Skinexpanders links



**Abbildung 7:** Befund vor entgültiger Genitalrekonstruktion



**Abbildung 8:** Nach Anhebung der Penisbasis, Skrotumrekonstruktion und Protheseninsertion

plastische Behandlung. Typisch ist das rasche Fortschreiten der nekrotisierenden Entzündung mit Ausbildung eines septischen Schocks.

Das umgehende chirurgische Debridement ist von größter Wichtigkeit. Dabei müssen sich die Resektionsgrenzen nach der intraoperativen Ausbreitung des befallenen Subkutangewebes ausrichten, da sich die subkutane Infektion meist weiter ausdehnt als die Nekrosezone präoperativ vermuten lässt [4].

In unserem Fall fand sich primär ein Befall des Perineums in Richtung Fossa ischio-rectalis ohne eindeutige Affektion des analen Sphinkterapparates, eine kolorektale Mitbeteiligung fand sich ebenso nicht, daher entschieden wir uns gegen die Anlage einer präventiven Kolostomie.

In einer Studie mit 37 Patienten konnten Akcan et al. keinen eindeutigen Vorteil der präventiven Kolostomie zeigen [6].

Selten besteht die Notwendigkeit zur Orchiektomie. Kuo et al. berichten in einer Studie bei 44 Patienten mit Fournier'scher Gangrän von einer notwendigen Orchiektomie und einer Penektomie [7].

Zur Schonung der Defektwunde entschlossen wir uns zur Verlagerung von Penis und Hoden in Hauttaschen.

Die plastische Rekonstruktion gestaltete sich in unserem Fall bei ausgedehntem Defekt sehr langwierig. Dabei kamen Mesh-graft-Transplantate zur Defektdeckung, verschiedene Lappenplastik-Techniken sowie Hautexpanderimplantate und Hodenprothesen zum Einsatz.

#### Literatur:

1. Fournier AJ. Gangrène foudroyant de la verge. *Med Prat* 1883; 4: 589.
2. Noack N, Spierer R. Uni- and bilateral pedicled muscular gracilis flaps for reconstruction of the scrotum in Fournier's gangrene. *Handchir Mikrochir Plast Chir* 2009; 41: 248–51.
3. Timerbulatov VM, Khasanov AG, Timerbulatov MV. The Fournier's gangrene. *Khirurgiia (Mosk)* 2009; 3: 26–8.
4. Schlick RW, Seidl E. Zur Fournier'schen Gangrän. *J Urol Urogynaekol* 2004; 11: 22–8.
5. Nisbet AA, Thompson IM. Impact of diabetes mellitus on the presentation and outcomes of Fournier's Gangrene. *Urology* 2002; 60: 775–9.
6. Akcan A, Sözüer E, Akyıldız H, Yılmaz N, Küçük C, Ok E. Necessity of preventive colostomy for Fournier's gangrene of the anorectal region. *Ulus Travma Acil Cerrahi Derg* 2009; 15: 342–6.
7. Kuo CF, Wang WS, Lee CM, Liu CP, Tseng HK. Fournier' gangrene: ten-year experience in a medical center in northern Taiwan. *J Microbiol Immunol Infect* 2007; 40: 500–6.

#### Korrespondenzadresse:

*Daniel Kappler*

*Urologie*

*Diakonie-Klinikum Jung-Stilling*

*D-57074 Siegen, Wichernstraße 40*

*E-Mail: daniel.kappler@diakonie-siegen.de*

# Mitteilungen aus der Redaktion

## Besuchen Sie unsere zeitschriftenübergreifende Datenbank

[Bilddatenbank](#)

[Artikeldatenbank](#)

[Fallberichte](#)

## e-Journal-Abo

Beziehen Sie die elektronischen Ausgaben dieser Zeitschrift hier.

Die Lieferung umfasst 4–5 Ausgaben pro Jahr zzgl. allfälliger Sonderhefte.

Unsere e-Journale stehen als PDF-Datei zur Verfügung und sind auf den meisten der marktüblichen e-Book-Readern, Tablets sowie auf iPad funktionsfähig.

[Bestellung e-Journal-Abo](#)

## Haftungsausschluss

Die in unseren Webseiten publizierten Informationen richten sich **ausschließlich an geprüfte und autorisierte medizinische Berufsgruppen** und entbinden nicht von der ärztlichen Sorgfaltspflicht sowie von einer ausführlichen Patientenaufklärung über therapeutische Optionen und deren Wirkungen bzw. Nebenwirkungen. Die entsprechenden Angaben werden von den Autoren mit der größten Sorgfalt recherchiert und zusammengestellt. Die angegebenen Dosierungen sind im Einzelfall anhand der Fachinformationen zu überprüfen. Weder die Autoren, noch die tragenden Gesellschaften noch der Verlag übernehmen irgendwelche Haftungsansprüche.

Bitte beachten Sie auch diese Seiten:

[Impressum](#)

[Disclaimers & Copyright](#)

[Datenschutzerklärung](#)