

Journal für  
**Mineralstoffwechsel**

Zeitschrift für Knochen- und Gelenkerkrankungen  
Orthopädie • Osteologie • Rheumatologie

**Fallbeispiel zur Behandlung einer  
85-jährigen Patientin mit einer  
traumatischen, osteoporotisch  
begünstigten LWK-1-Fraktur mittels  
Radiofrequenz-Kyphoplastie**

Heck P, Bayer-Helms H

*Journal für Mineralstoffwechsel &  
Muskuloskelettale Erkrankungen*  
2010; 17 (Sonderheft 1), 38-40

**Homepage:**


**[www.kup.at/  
mineralstoffwechsel](http://www.kup.at/mineralstoffwechsel)**

**Online-Datenbank mit  
Autoren- und Stichwortsuche**

Member of the



Indexed in SCOPUS/EMBASE/Excerpta Medica  
[www.kup.at/mineralstoffwechsel](http://www.kup.at/mineralstoffwechsel)



Offizielles Organ der  
Österreichischen Gesellschaft  
zur Erforschung des Knochens  
und Mineralstoffwechsels



Österreichische Gesellschaft  
für Orthopädie und  
Orthopädische Chirurgie



Österreichische  
Gesellschaft  
für Rheumatologie

Krause & Pachernegg GmbH · VERLAG für MEDIZIN und WIRTSCHAFT · A-3003 Gablitz

P. b. b. GZ02Z031108M, Verlagspostamt: 3002 Purkersdorf, Erscheinungsort: 3003 Gablitz

# Fallbeispiel zur Behandlung einer 85-jährigen Patientin mit einer traumatischen, osteoporotisch begünstigten LWK-1-Fraktur mittels Radiofrequenz-Kyphoplastie

P. Heck, H. Bayer-Helms

**Kurzfassung:** Eine 85-jährige Patientin erlitt nach einem Sturz auf den unteren Rücken eine LWK-1-Fraktur A1.2. Die Fraktur wurde am Folgetag mittels Radiofrequenz-Kyphoplastie (RF) behandelt. Nach komplikationslosem Verlauf konnte die Patientin am zweiten postoperativen Tag schmerzfrei entlassen werden. Bei der Nachuntersuchung nach 3 Monaten war die Patientin im Bereich der LWS schmerzfrei und ohne Funktionseinschränkung. Die Röntgenuntersuchung zeigte weder Stellungsänderung des LWK-1, noch angrenzende Wirbelkörperfrakturen. Die Indikation wurde auf Wunsch der Patientin von den Leitlinien abweichend gestellt. Betrachtet man die Vorteile der Ballonkyphoplastie gegenüber einer medikamentösen Schmerztherapie, so ist die Studienlage inkonsistent. Zur RF-Kyphoplastie und ihren Vorteilen gegenüber

den oben genannten Verfahren liegen keine Studien vor. Die bisher veröffentlichten Fälle und der hier geschilderte Fall aus einer Reihe von positiven Verläufen lässt vermuten, dass die RF-Kyphoplastie gegenüber den etablierten Verfahren zumindest gleichwertig, wenn nicht sogar überlegen ist. Hierzu bedarf es jedoch weiterer Studien.

**Abstract: Case Report about the Treatment of an 85-Year Old Female Patient with a Traumatic and Osteoporotic L1-Fracture with Radio Frequency Kyphoplasty.** A 85-year old female patient had an A1.2-fracture of the L1 after a fall on the lower back. The fracture was treated with radio frequency kyphoplasty on the following day. Without complications during the course, the patient could be dismissed

free of pain on the second day post-op. After 3 month follow-up the patient was painless in the area of the lumbar spine and without functional restrictions. The x-ray examination showed neither changes in the location of L1 nor adjacent fractures. The indication was put by request of the patient divergent to the guidelines. The discussion about the benefits of treatment with balloon kyphoplasty versus medicinal pain treatment is still controversial. There are no studies on RF-Kyphoplasty and its advantages over the mentioned procedures. However, all cases being published so far including this case out of a series of positive cases lead to the assumption that RF-Kyphoplasty is at least equivalent to established procedures, if not better. However, further studies are required. **J Miner Stoffwechs 2010; 17 (Sonderheft 1): 38–40.**

## ■ Fallbeschreibung

Eine 85-jährige Patientin wurde mit dem Rettungsdienst liegend in der Notaufnahme eingeliefert. Sie gab an, aus ca. 1,50 m Höhe von einer Leiter auf den Rücken gefallen zu sein. Die Patientin war nicht bewusstlos gewesen. Periphere Schmerzen und neurologische Symptome seien nicht aufgetreten. Bei der Untersuchung klagte die Patientin über Ruhe- und Bewegungsschmerzen im Bereich der oberen Lendenwirbelsäule. Auf der Analogskala für Schmerzen von 0–10 gab die Patientin 6–7 an [1]. Es zeigte sich ein deutlicher Klopfschmerz. Motorik, Sensibilität und Durchblutung waren peripher intakt. Die Reflexe waren beidseits seitengleich auslösbar.

Die Röntgendiagnostik der Lenden- und Brustwirbelsäule in 2 Ebenen zeigte eine keilförmige Höhenminderung des LWK-1 im Sinne einer A1.2-Fraktur nach Müller-Magerl [2]. Es zeigte sich weiter eine generalisierte Osteoporose, welche die Fraktur begünstigt hat. Die Hinterkante war nativ radiologisch intakt, somit war die Fraktur als stabil zu werten (Abb. 1, 2).

Die Patientin wurde über die Möglichkeiten sowohl der konservativen als auch der operativen Therapie aufgeklärt. Ferner wurde die Patientin über die Möglichkeit der initialen Schmerztherapie mit erst nachfolgender operativer Intervention nach 3 Wochen – entsprechend den Leitlinien – aufge-

klärt. Die Patientin wünschte eine zeitnahe operative Therapie, so dass wir aufgrund der erhobenen Befunde und der klinischen Beschwerdesymptomatik die Indikation zur Kyphoplastie des LWK 1 gestellt haben.

Der Eingriff wurde am Folgetag durchgeführt und dauerte 20 min. Die Patientin wurde in ITN und Bauchlage gebracht. Es erfolgte die Positionierung zweier C-Bögen in a.p. und seitlicher Projektion zueinander. Es wurde zunächst die Höhe auf der Haut markiert. Dann wurde über einen monopodikulären, linksseitigen Zugang der Trokar in üblicher Weise eingeführt und die Radiofrequenz-Kyphoplastie komplikationslos durchgeführt.

Postoperativ wurde die Patientin am Folgetag problemlos mobilisiert. Sie gab im Bereich der LWS lediglich leichte Schmerzen im Bereich des Zugangs an (Analogskala für Schmerzen: 1). Die Patientin wurde am zweiten postoperativen Tag entlassen. Die Abbildungen 3 und 4 zeigen den LWK-1 postoperativ in 2 Ebenen. Die Höhenminderung der Vorderkante konnte nahezu komplett aufgehoben werden. Der lokale Kyphosewinkel konnte um fast 15° korrigiert werden. Es zeigte sich kein Extravasat und eine regelrechte Lage des Knochenzements.

Eine Therapie mit 70 mg Na-Alendronat in Kombination mit 2800 I.E. Colecalciferol (Fosavance®) 1× pro Woche wurde eingeleitet. Die Patientin wurde in orthopädische Weiterbehandlung weitergeleitet.

Die Patientin stellte sich nach 3 Monaten wieder bei uns vor. Sie gab erneut an, keinerlei Schmerzen in diesem Bereich des Rückens zu haben. Sie klagte über rezidivierende HWS-Be-

Aus der Abteilung für Unfallchirurgie, St. Josefs-Krankenhaus, Hilden, Deutschland  
**Korrespondenzadresse:** Dr. med. Peter Heck, Abteilung für Unfallchirurgie, St. Josefs-Krankenhaus, D-40724 Hilden, Walder Straße 34–38; E-Mail: heck@k-plus.de

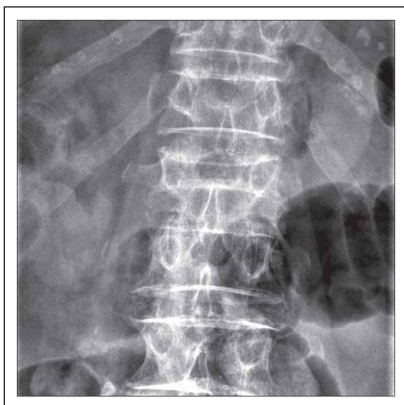

Abbildung 1: LWK-1 a.p. präoperativ

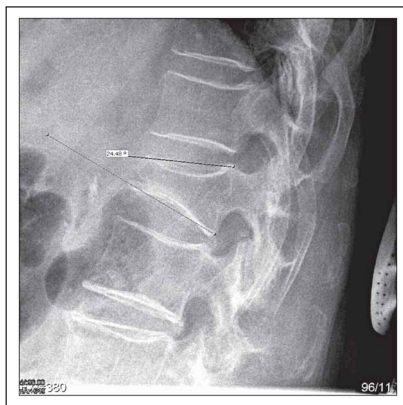

Abbildung 2: LWK-1 seitlich präoperativ

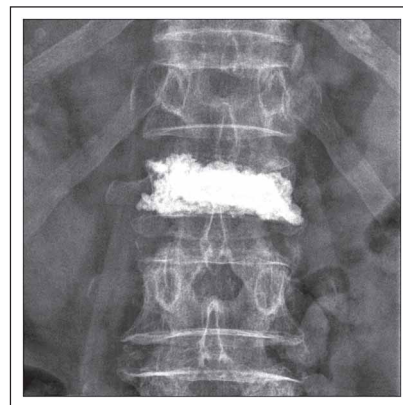

Abbildung 3: LWK-1 a.p. postoperativ

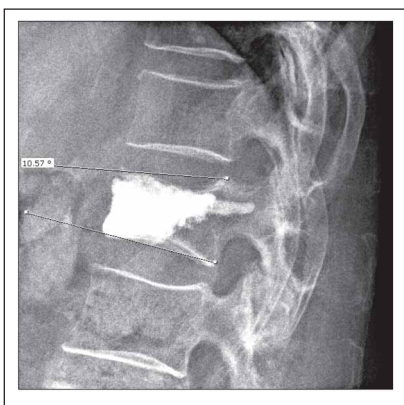


Abbildung 4: LWK-1 seitlich postoperativ

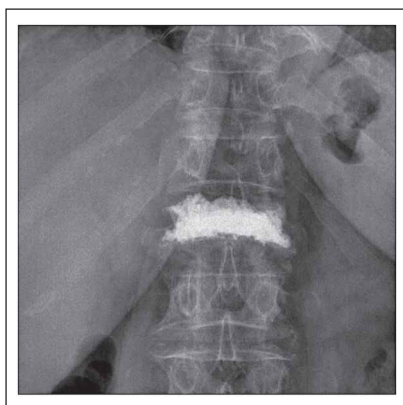

Abbildung 5: LWK-1 a.p. nach 3 Monaten

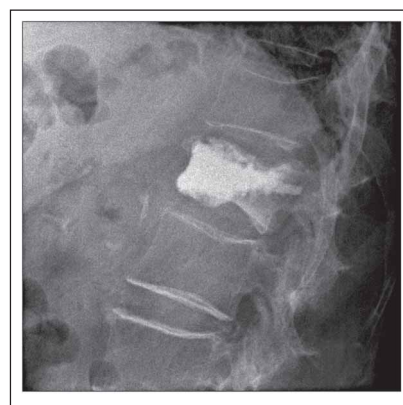


Abbildung 6: LWK-1 seitlich nach 3 Monaten

schwerden, die jedoch vor dem Sturz schon bekannt gewesen waren. Schmerzmittel nahm die Patientin nur bei Bedarf ca. 1× pro Woche aufgrund der HWS-Beschwerden. Eine krankengymnastische Übungsbehandlung wurde postoperativ für die Dauer von 3 Wochen durchgeführt.

Bei der körperlichen Untersuchung zeigten sich eine reizlose Narbe und weder Druck- noch Klopfeschmerz im Bereich der LWS, analoge Schmerzskala 0. Der Finger-Boden-Abstand war bei 30 cm schmerzfrei, es gab keine Störung der Motorik, Sensibilität oder peripheren Durchblutung. Die Röntgenaufnahmen der LWS zeigten weder eine Änderung der Zementfüllung bei regelrechter Lage, noch der Wirbelkörperhöhe (Abb. 5, 6).

## ■ Diskussion

Anhand dieses klinischen Falls wurde die Möglichkeit der operativen Schmerzreduktion mittels Radiofrequenz-Kyphoplastie dargestellt. Der Verlauf war durchwegs als positiv zu werten. In Zusammenschau mit den weiteren durchgeführten Operationen in unserem Hause mit überwiegend gutem Therapieerfolg sehen wir die Radiofrequenz-Kyphoplastie als gute bis sehr gute Alternative zu den existierenden konservativen und operativen Therapien. Die S3-Leitlinien des Dachverbandes Osteologie (DVO) empfehlen eine operative Intervention mittels Kypho- oder Vertebroplastie erst nach einem erfolglosen medikamentösen Therapieversuch von 3 Wochen.

Dies wurde seitens unserer Patientin nach ausführlicher Darlegung möglicher Optionen nicht gewünscht.

Eine generelle Schwierigkeit bezüglich der Indikationsstellung besteht darin, dass auch in den Leitlinien die Studienlage als inkonsistent beschrieben wird. Es liegen zurzeit sowohl Studien vor, die eine Überlegenheit der Ballonkyphoplastie gegenüber einer medikamentösen Therapie zeigen, als auch Studien, die dies nicht belegen [4–6]. Der Einfluss eines Placebo-Effekts durch die operative Therapie konnte bisher nicht valide gemessen werden. Auch die viel diskutierte Frage der Folgefrakturen der angrenzenden Wirbelkörper nach Ballonkyphoplastie bereitet ähnliche Schwierigkeiten [7, 8].

Es wurde seitens der Autoren der Leitlinien die Qualität der bisher durchgeführten Studien und die sich daraus ergebende Aussagekraft kritisiert [9].

Die Radiofrequenz-Kyphoplastie ist seit 2008 zugelassen. Die abweichende Applikation des Knochenzements in Kombination mit der sich unterscheidenden Präparation des Wirbelkörperkavums berechtigt zu der Annahme, dass sich hier die Ergebnisse nicht nur im Vergleich zur Vertebroplastie, sondern auch zur etablierten Ballonkyphoplastie unterscheiden. Repräsentative Studien zur RF-Kyphoplastie fehlen bisher. Aufgrund der bisher ausnahmslos guten Verläufe halten wir es für gerechtfertigt, auch abweichend von den Leitlinien die Indikation zur RF-Kyphoplastie zu stellen.

## ■ Fazit

Die Radiofrequenz-Kyphoplastie erfüllt nach Meinung der Autoren dieselben Anforderungen an die Versorgung einer Wirbelkörperkompressionsfraktur wie die etablierte und bewährte Ballonkyphoplastie. Aufgrund des meist monopodikulären Zugangs, der zielgenaueren Präparation des Cavums im Wirbelkörper und insbesondere aufgrund der deutlich höheren Viskosität des PMMA-Zements durch die Applikation von Radiofrequenzwellen können die schon geringen Komplikationsraten einer Ballonkyphoplastie jedoch weiter reduziert werden. Der hier beschriebene Fall steht nur stellvertretend für eine Reihe erfolgreich durchgeführter Eingriffe, bei denen es bisher keine Komplikationen gab.

## Literatur:

1. Onhaus EE, Adler R. Methodological problems in the measurement of pain: a comparison between the verbal rating scale and the visual analog scale. *Pain* 1975; 1: 379–84.
2. Magerl F, Aebi M, Gertzbein SD, Harms J, Nazarian S. Comprehensive classification of thoracic and lumbar injuries. *Eur Spine J* 1994; 3: 184–201.
3. Interdisziplinäres Konsensuspapier zur Vertebroplastie/Kyphoplastie. *Fortschr Röntgenstr* 2005; 177: 1590–2.
4. Pfeilschifter J. [Guidelines for the management of osteoporosis]. *Internist (Berl)* 2008; 49: 1178, 1180–2, 1184–5.
5. Wardlaw D, Cummings SR, Van Meirhaeghe J, et al. Efficacy and safety of balloon kyphoplasty compared with non-surgical care for vertebral compression fracture: a randomised controlled trial. *Lancet* 2009; 373: 1016–24.
6. Liu JT, Liao WJ, Tan WC, Lee JK, Liu CH, Chen YH, Lin TB. Balloon kyphoplasty versus vertebroplasty for treatment of osteoporotic vertebral compression fracture: a prospective, comparative, and randomized clinical study. *Osteoporos Int* 2010; 21: 359–64.
7. Buchbinder R, Osborne RH, Ebeling PR, et al. A randomized trial of vertebroplasty for painful osteoporotic vertebral fractures. *N Engl J Med* 2009; 361: 557–68.
8. Kallmes DF, Comstock BA, Heagerty PJ, et al. A randomized trial of vertebroplasty for osteoporotic spinal fractures. *N Engl J Med* 2009; 361: 569–79.
9. Fassbender WJ, Stumpf UC. DVO Leitlinien 2006. Was hat sich geändert in der Diagnostik, Prävention und Therapie der Osteoporose? *Z Rheumatol* 2006; 65: 364–9.

# Mitteilungen aus der Redaktion

## Besuchen Sie unsere zeitschriftenübergreifende Datenbank

[Bilddatenbank](#)

[Artikeldatenbank](#)

[Fallberichte](#)

## e-Journal-Abo

Beziehen Sie die elektronischen Ausgaben dieser Zeitschrift hier.

Die Lieferung umfasst 4–5 Ausgaben pro Jahr zzgl. allfälliger Sonderhefte.

Unsere e-Journale stehen als PDF-Datei zur Verfügung und sind auf den meisten der marktüblichen e-Book-Readern, Tablets sowie auf iPad funktionsfähig.

[Bestellung e-Journal-Abo](#)

## Haftungsausschluss

Die in unseren Webseiten publizierten Informationen richten sich **ausschließlich an geprüfte und autorisierte medizinische Berufsgruppen** und entbinden nicht von der ärztlichen Sorgfaltspflicht sowie von einer ausführlichen Patientenaufklärung über therapeutische Optionen und deren Wirkungen bzw. Nebenwirkungen. Die entsprechenden Angaben werden von den Autoren mit der größten Sorgfalt recherchiert und zusammengestellt. Die angegebenen Dosierungen sind im Einzelfall anhand der Fachinformationen zu überprüfen. Weder die Autoren, noch die tragenden Gesellschaften noch der Verlag übernehmen irgendwelche Haftungsansprüche.

Bitte beachten Sie auch diese Seiten:

[Impressum](#)

[Disclaimers & Copyright](#)

[Datenschutzerklärung](#)