

Journal für  
**Urologie und Urogynäkologie**

Zeitschrift für Urologie und Urogynäkologie in Klinik und Praxis

**Belastungsinkontinenz beim Mann:  
Konservative Therapie, künstlicher  
Sphinkter (AMS 800TM) und  
bulbourethrale Urethrasuspension**

Horstmann M, John H

*Journal für Urologie und*

*Urogynäkologie 2011; 18 (1)*

*(Ausgabe für Schweiz), 14-16*

*Journal für Urologie und*

*Urogynäkologie 2011; 18 (1)*

*(Ausgabe für Österreich), 14-16*

Homepage:

[www.kup.at/urologie](http://www.kup.at/urologie)

Online-Datenbank mit  
Autoren- und Stichwortsuche

Indexed in Scopus

Member of the



[www.kup.at/urologie](http://www.kup.at/urologie)

Krause & Pachernegg GmbH · VERLAG für MEDIZIN und WIRTSCHAFT · A-3003 Gablitz

P. b. b. 022031116M, Verlagspostamt: 3002 Purkersdorf, Erscheinungsort: 3003 Gablitz

# Belastungsinkontinenz beim Mann: Konservative Therapie, künstlicher Sphinkter (AMS 800™) und bulbourethrale Urethrasuspension

M. Horstmann, H. John

## Zusammenfassung

Bei Männern tritt die Belastungsinkontinenz vor allem nach Beckenchirurgischen Eingriffen wie der radikalen Prostatektomie auf. Je nach publizierten Serien ist hier mit einer dauerhaften Inkontinenz von 5–30 % zu rechnen. Neben konservativen und medikamentösen Therapiemaßnahmen kommen für moderate bis schwere Formen der Inkontinenz vor allem operative Verfahren infrage. Der aktuelle Goldstandard bleibt hierbei der artifizielle Sphinkter. Allerdings sind auch beim Mann verschiedene Formen von Bandplastiken populär geworden, deren Wertigkeit z. T. noch in Langzeitstudien evaluiert werden muss.

## Einleitung

Urininkontinenz bei Männern nach Beckenchirurgischen Eingriffen – in der Regel nach radikaler Prostatektomie – ist für die Betroffenen nach wie vor ein belastendes Problem, das mit einer hohen Beeinträchtigung an Lebensqualität

einhergeht. Zwar konnte durch Fortschritte in der operativen Therapie mit gezielter Schonung bestimmter Nervensysteme und des Blasenhalses die Inkontinenzrate deutlich gesenkt werden, doch liegt z. B. nach radikaler Prostatektomie die Anzahl inkontinenter Patienten weiterhin je nach publizierten Serien zwischen 5–30 %. Als Ursache der Inkontinenz wird in erster Linie eine Schwäche des Verschlussapparats, insbesondere des Sphincter externus, angesehen. Auch bereits präoperativ bestehende Faktoren, wie z. B. eine geringe Blasenkapazität, eine geringe Compliance und/oder Detrusorinstabilitäten, können für das Nichterreichen der Kontinenz eine Rolle spielen.

## Therapieoptionen

### Konservative Methoden

Als Therapie kommen in erster Linie konservative Therapiemethoden wie z. B. Beckenbodentraining mit oder ohne Biofeedback und ggf. Elektrostimulation zum Einsatz [1]. Auch bestimmte Medikamente, wie z. B. antimuskuläre

Medikamente und der Serotonin-Wiederaufnahmehemmer Duloxetine, werden zur Behandlung der Inkontinenz beim Mann eingesetzt. Während bei leichter Harninkontinenz diese Therapieansätze zusammen mit einer optimalen Inkontinenzversorgung erfolgreich sind, benötigen schwere Formen der Inkontinenz oft eine operative Therapie [2].

### Künstlicher Sphinkter (AMS 800™)

Als Goldstandard der Therapie gilt dabei der künstliche Sphinkter (AMS 800™) [3] (Abb. 1). Hierbei handelt es sich um ein Silikonimplantat mit einer Manschette, die um die Harnröhre gelegt wird. Durch eine dauerhafte Flüssigkeitsfüllung der Manschette wird dabei die Harnröhre so verschlossen, dass die Patienten in der Speicherphase kontinent sind. Der durch die Manschette erzeugte Verschlussdruck liegt bei etwa 60 cm H<sub>2</sub>O. Die Blasenentleerung erfolgt, indem der Patient über eine Pumpe, die im Hodensack platziert ist, die Manschette entleert. Hierdurch sinkt der Verschlussdruck und die Blase kann entleert werden. Nach der Blasenentleerung füllt sich die Manschette automatisch. Zwischenzeitlich wird die Flüssigkeit in einem Reservoir, das im Becken platziert ist, gesammelt. Erfahrungsberichte mit dem künstlichen Sphinkter reichen fast 40 Jahre zurück. Dauerhafte Kontinenzraten werden mit diesem System in > 80 % der Fälle publiziert [4]. Bei intakten Systemen kann bei vielen Patienten eine hohe dauerhafte Patientenzufriedenheit erreicht werden. Als Nachteile der Therapie gelten das relativ hohe Risiko von Reoperationen (30 %), Infektionsgefahren (3,5 %) und als Spätfolgen Harnröhrenarrisionen (15 %). Als die Lebensqualität der Patienten einschränkend gilt, dass vor jeder Miktion ein Pumpmechanismus in Gang gesetzt werden muss und dass ein relativ großes bzw. komplexes Implantat benötigt wird.

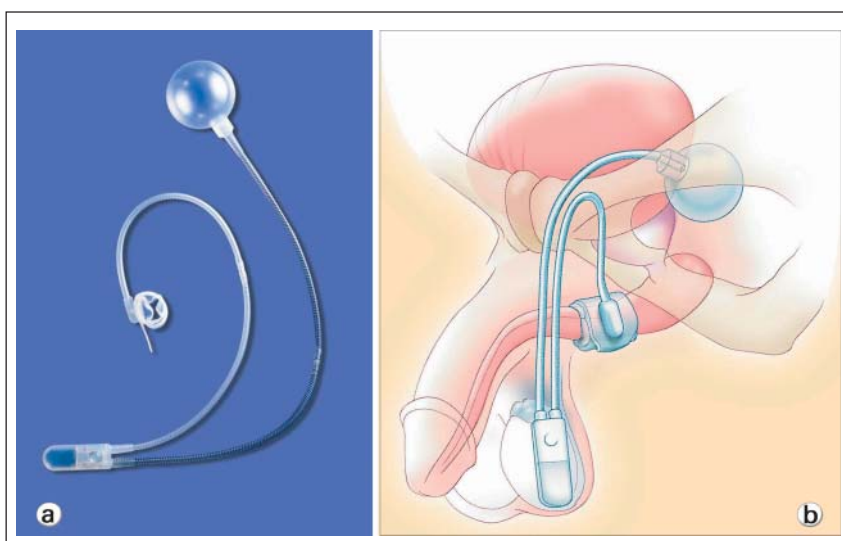



Abbildung 1: (a) AMS 800™ Spinkterimplantat; (b) Position des Implantats im Körper: Pumpe skrotal, Manschette bulbäre Harnröhre, Reservoir retrosymphysär. Nachdruck mit freundlicher Genehmigung von AMS Deutschland GmbH.



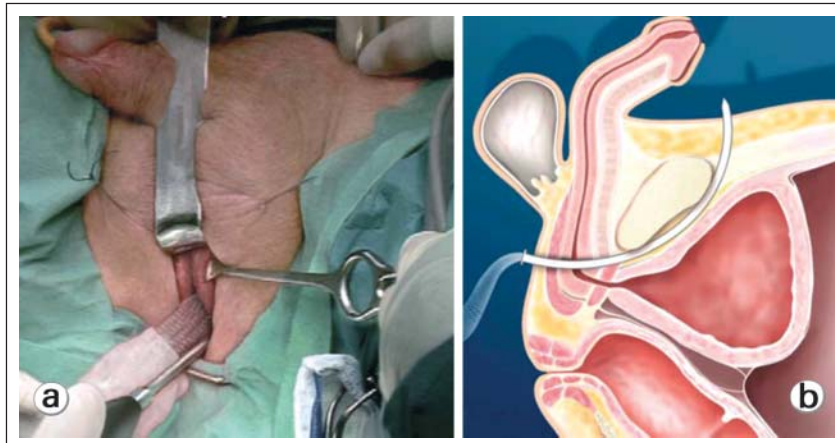
**Abbildung 2:** Material der bulbourethralen Urethrasuspension: (1) Rückholschlinge, (2) Hohladeln für die retropubische Passage, (3) Mandrin der Hohladeln, (4) Partiiell resorbierbares Band (Seratim®, Serag Wiessner, Deutschland), (5) Führungsriff

### Bandplastiken

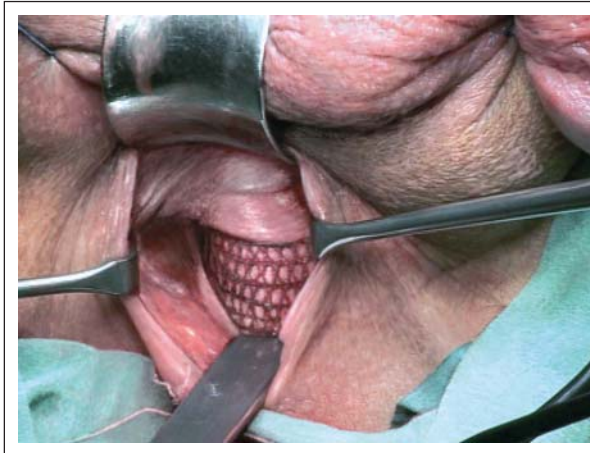
Als Alternative zu dieser Therapie wurden minimalinvasive Bandplastiken mit verschiedenen Systemen etabliert [2], die mittlerweile in die Behandlungsrichtlinien der Europäischen Gesellschaft für Urologie aufgenommen wurden [3]. Prinzipiell wird hierbei ein Band bzw. eine Schlinge um die bulbäre Harnröhre gelegt. Dieses wird entweder am Becken fixiert und/oder transobturatorisch bzw. retropubisch ausgeleitet. Unterschieden wird zwischen spannungsfreien Systemen, bei denen das Band ohne eine definierte Zugspannung um die Harnröhre gelegt [5], und Systemen, bei denen gezielt das Implantat zur Erhöhung des Ausgangswiderstands unter Zugspannung gesetzt wird [6]. Während spannungsfreie Bänder allenfalls bei geringer bis moderater Inkontinenz eine Verbesserung der Kontinenz erzielen, können spannungsadaptierte Bänder und Schlingensysteme auch bei moderater und schwerer Harninkontinenz eingesetzt werden. Das Prinzip hierbei ist, den Verschlussdruck im Bereich der Urethra dauerhaft so zu erhöhen, dass er den Blaseninnendruck in der Speicherphase dauerhaft übersteigt und so Kontinenz erreicht wird. Aus unserer Arbeitsgruppe hat John 2004 die bulbourethrale Urethrasuspension vorgeschlagen, bei der ein bulbourethrales Band mit einem azellulären, nicht resorbierbaren Kollagen Biomesh unterfüttert und

retropubisch spannungskontrolliert geknotet wird [7] (Abb. 2–5). Die Herausforderung bei dieser Technik ist das retropubische Hochführen der Hohl-

nadeln sowie die exakte Regulierung des notwendigen Verschlussdrucks, da einerseits bei zu geringem Verschlussdruck die Kontinenz nicht gewährleistet werden kann, und andererseits bei zu hohem Verschlussdruck das Risiko einer zu hohen Obstruktion mit konsekutiver Harnretention besteht. Als Lösungsvorschlag hierfür wurde von unserer Arbeitsgruppe die intraoperative urodynamische Messung etabliert [8] (Abb. 5). Sie erlaubt es, intraoperativ die Spannung der Urethrasuspension so zu adjustieren, dass durch reproduzierbare Messungen ein klar definierter antegrad Öffnungsdruck erreicht wird. Wie bereits in vorgängigen Arbeiten publiziert, konnte so bei etwa 75 % der Patienten Kontinenz oder eine deutliche Besserung der Kontinenzverhältnisse, anhaltend über 3 Jahre medianer Beobachtungszeit, erzielt werden [8]. Als Vorteil der Bandplastiken gegenüber dem künstlichen Sphinkter gelten einerseits das kleinere und weniger komplexe Implantat und andererseits, dass Patienten weiterhin ohne Betätigung eines Pumpmechanismus spontan miktionieren können. Sollte nach Bandanlage

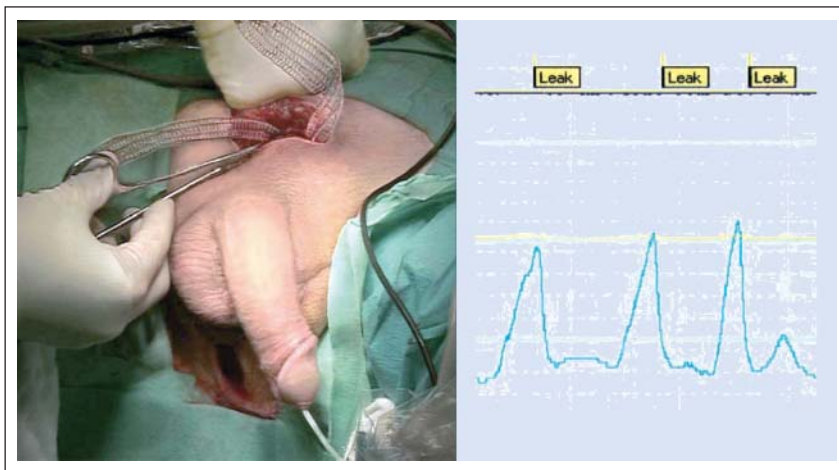


**Abbildung 3:** Retropubische Passage der Hohladel nach perinealer Inzision, (a) Operationssitus, (b) anatomische Skizze mit Position der Hohladel



**Abbildung 4:** Bandlage um die bulbäre Harnröhre nach Unterlage eines nicht resorbierbaren, azellulären Kollagenmeshs (Pelvisoft®, Bard, Schweiz)





**Abbildung 5:** Spannungsadaption der bulbourethralen Urethralplastik mittels antegradem Öffnungsdruck. Der intravesikale Druck wird bei gefüllter Blase und liegendem Messkatheter über einen steigenden Bauchdruck (Faust) erzeugt. Erfasst wird dann der intravesikale Druck bis zum Urinverlust (Leak).

kein befriedigendes Ergebnis erreicht werden, besteht weiterhin die Möglichkeit, einen artifiziellen Sphinkter zu implantieren. Als weitere Entwicklung unseres Systems haben wir neben der intraoperativen Urodynamik das Polypropylenband durch ein partiell resorbierbares Band ersetzt, das durch den Einsatz von Hohlnadeln schonender im Gewebe platziert werden kann.

Während über den künstlichen Sphinkter etliche Studien auch im Langzeitverlauf publiziert wurden, ist die Datenlage

bezüglich der Bandplastiken deutlich schlechter. Dies ist einerseits auf die relativ kurze Erfahrungszeit und andererseits auf die vielen unterschiedlichen Arten der Bandplastiken zurückzuführen.

### ■ Schlussfolgerung

Für betroffene Männer bedeutet vor allem die moderate und schwere Belastungsincontinenz eine hohe Einschränkung der Lebensqualität. In der operativen Therapie bleibt der artifizielle Sphinkter der derzeitige Goldstandard.

In vielen Fällen bieten sich allerdings Bandplastiken als Alternative an.

Vielen Dank Herrn Stephan Schwyter für die Abbildungen 2–5.

### Literatur:

1. Nyarangi-Dix JN, Schultz-Lampel D, Hohenfellner U, et al. [Conservative management of postoperative urinary incontinence in men]. *Urologe A* 2010; 49: 498–503.
2. Herschorn S, Bruschi H, Comiter C, et al. Surgical treatment of stress incontinence in men. *Neurourol Urodyn* 2010; 29: 179–90.
3. Schroeder A, Abrams P, Andersson KE, et al. Guidelines on urinary incontinence. *Arnhem, European Association of Urology*, 2009; 28–34.
4. Venn SN, Greenwell TJ, Mundy AR. The long-term outcome of artificial urinary sphincters. *J Urol* 2000; 164: 702–6.
5. Betz D, Bach P, Gozzi C, et al. [Non-adjustable sling for treatment of male stress urinary incontinence]. *Urologe A* 2010; 49: 504–10.
6. Hübner WA. [Adjustable systems for the treatment of male incontinence]. *Urologe A* 2010; 49: 511–4.
7. John H. Bulbourethral composite suspension: a new operative technique for post-prostatectomy incontinence. *J Urol* 2004; 171: 1866–70.
8. John H, Blick N. Mid-term outcome after bulbourethral composite suspension for postprostatectomy incontinence. *Urology* 2008; 71: 1191–5.

### Korrespondenzadresse:

*Dr. med. Marcus Horstmann  
Klinik für Urologie  
Kantonsspital Winterthur  
CH-8401 Winterthur, Brauerstraße 15  
E-Mail: marcus.horstmann@ksw.ch*

# Mitteilungen aus der Redaktion

## Besuchen Sie unsere zeitschriftenübergreifende Datenbank

[Bilddatenbank](#)

[Artikeldatenbank](#)

[Fallberichte](#)

## e-Journal-Abo

Beziehen Sie die elektronischen Ausgaben dieser Zeitschrift hier.

Die Lieferung umfasst 4–5 Ausgaben pro Jahr zzgl. allfälliger Sonderhefte.

Unsere e-Journale stehen als PDF-Datei zur Verfügung und sind auf den meisten der marktüblichen e-Book-Readern, Tablets sowie auf iPad funktionsfähig.

[Bestellung e-Journal-Abo](#)

## Haftungsausschluss

Die in unseren Webseiten publizierten Informationen richten sich **ausschließlich an geprüfte und autorisierte medizinische Berufsgruppen** und entbinden nicht von der ärztlichen Sorgfaltspflicht sowie von einer ausführlichen Patientenaufklärung über therapeutische Optionen und deren Wirkungen bzw. Nebenwirkungen. Die entsprechenden Angaben werden von den Autoren mit der größten Sorgfalt recherchiert und zusammengestellt. Die angegebenen Dosierungen sind im Einzelfall anhand der Fachinformationen zu überprüfen. Weder die Autoren, noch die tragenden Gesellschaften noch der Verlag übernehmen irgendwelche Haftungsansprüche.

Bitte beachten Sie auch diese Seiten:

[Impressum](#)

[Disclaimers & Copyright](#)

[Datenschutzerklärung](#)