Journal für
Kardiologie
Austrian Journal of Cardiology
Österreichische Zeitschrift für Herz-Kreislauferkrankungen

Echo

Journal für Kardiologie - Austrian Journal of Cardiology 2001; 8 (4)

Homepage:

www.kup.at/kardiologie

Online-Datenbank
mit Autoren-
und Stichwortsuche

ÖKG Österreichische Kardiologische Gesellschaft

Offizielles Partnerjournal der ÖKG

EUROPEAN SOCIETY OF CARDIOLOGY®

Member of the ESC-Editor's Club

Offizielles Organ des Österreichischen Herzfonds

ACVC Association for Acute CardioVascular Care

In Kooperation mit der ACVC

Indexed in ESCI part of Web of Science

Indexed in EMBASE

Krause & Pachernegg GmbH • Verlag für Medizin und Wirtschaft • A-3003 Gablitz
P.b.b. 02Z031105M, Verlagsort: 3003 Gablitz, Linzerstraße 177A/21 Preis: EUR 10,–

Medtronic
Engineering the extraordinary

Expert 2 Expert 2026

15.01. – 17.01.2026, Linz

Gemeinsam für eine bessere Patientenversorgung.

OmniaSecure | Micra 2 | Aurora | Affera | LINQ II | TYRX

Vorabanmeldung aufgrund limitierter Plätze notwendig.
Bei Interesse bitte bei Ihrem Medtronic Außendienstmitarbeiter anfragen.

Th. Binder

ECHOKARDIOGRAPHIE AKTUELL

Aus dem Echokardiographie-Labor der Kardiologischen Abteilung,
Universitätsklinik für Innere Medizin II

Grosses Vorhof-Myxom

Vorgeschichte

56jährige Frau mit Synkope, Hypotonie, Gewichtsverlust und Dyspnoe. Auskultatorisch finden sich ein Diastolikum an der Herzspitze sowie ein leises Systolikum. Laborchemisch zeigen sich eine erhöhte Blutsenkungsgeschwindigkeit (29/40 mm) sowie eine Leukozytose (14.200/ml). Das EKG ist unauffällig.

Echokardiographie

Der linke Vorhof ist fast zur Gänze mit einer ovalen, gestielt am interatrialen Septum inserierenden Raumforderung (8 cm x 5 cm x 10 cm) ausgefüllt. Systolisch prolabiert diese Raumforderung über die Mitralklappenebene hinaus in den linken Ventrikel, wobei es zu einer Obstruktion des Mitralklappeneinstroms mit resultierender Mitralstenose kommt (turbulenter Fluß im Farbdoppler). Die Morphologie der Raumforderung sowie deren Lokalisation sprechen am ehesten für ein Myxom. Diese Verdachtsdiagnose konnte nach chirurgischer Entfernung der Raumforderung histologisch verifiziert werden.

Hintergrund

Das Myxom ist die häufigste Neoplasie des Herzens. Über 75 % aller Myxome sind im linken, ca. 15–20 % im rechtem Vorhof lokalisiert. Meist sitzen sie gestielt am interatrialen Septum und sind mehr oder weniger mobil. Myxome sind gutartige Tumoren. Vor allem lobuläre Myxome können aber auch zu Embolien oder (wie in diesem Fall) zur Obstruktion der Mitralklappe führen. Das klinische Bild ist abhängig von der Lokalisation und der Größe des Tumors. Bei Obstruktion der Mitralklappe kommt es zu Symptomen der Mitralstenose (Dyspnoe) oder zu Synkopen. Häufig finden sich auch unspezifische Symptome wie Gewichtsverlust oder Müdigkeit. Zusätzlich können laborchemische Zeichen einer Entzündung vorliegen. Möglicherweise liegt hierbei eine Superinfektion des Myxoms vor.

Differentialdiagnostisch ist an eine andere benigne oder maligne Raumforderung (z. B. Angiosarkom, Fibrom, Metastasen), einen Thrombus oder eine Vegetation zu denken. Das klinische Bild sowie die echokardiographische Erscheinung des Myxoms lassen jedoch in vielen Fällen eine gute Abgrenzung zu anderen Diagnosen zu.

Die Magnetresonanzuntersuchung kann als weiteres bildgebendes Verfahren eingesetzt werden. Hierbei können zusätzlich Aussagen über die Gewebebeschaffenheit der Raumforderung gemacht werden. Somit ist eine Abgrenzung zu lipoid- oder kalkhaltigen Tumoren möglich.

Wegen des Embolierisikos und des oft raschen Wachstums sollten auch kleine Myxome – selbst wenn keine hämodynamische Beeinträchtigung vorliegt – chirurgisch entfernt werden.

Abbildung 1: Echokardiographie eines Vorhof-Myxoms (AK = Aortenklappe, LA = linkes Atrium, LV = linker Ventrikel, MK = Mitralklappe)

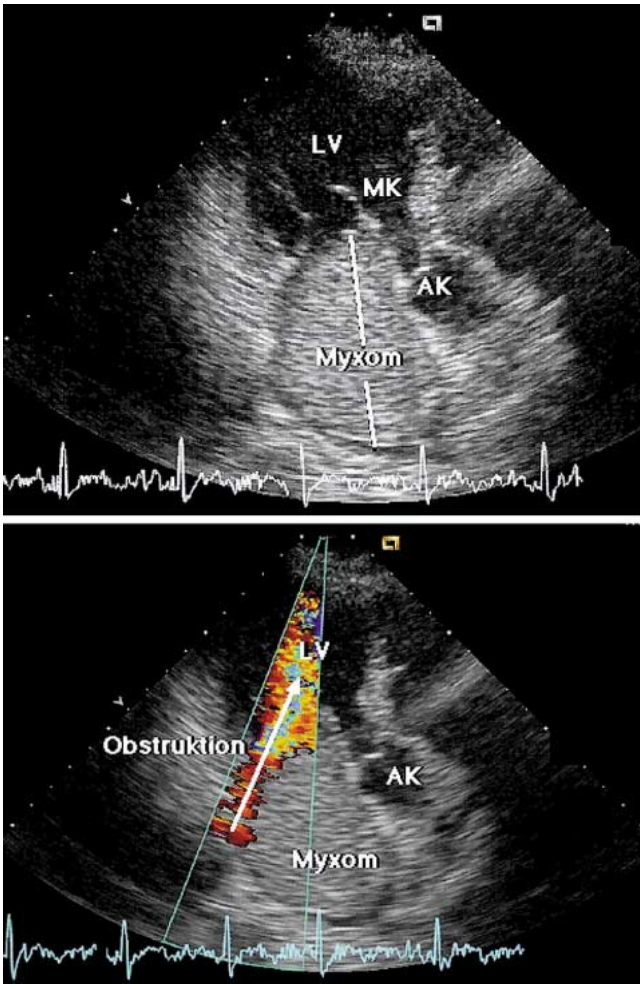

Korrespondenzadresse:
Univ.-Prof. Dr. med. Thomas Binder
Echokardiographie-Labor der Kardiologischen Abteilung,
Universitätsklinik für Innere Medizin II,
Allgemeines Krankenhaus Wien
A-1090 Wien, Währinger Gürtel 18–20

For personal use only. Not to be reproduced without permission of Krause & Pachernegg GmbH.

ECHOKARDIOGRAPHIE AKTUELL

Aus der Deutschen Klinik für Diagnostik, Abteilung Kardiologie, Wiesbaden

DOPPLERSONOGRAPHIE DER AORTENSTENOSE

Demonstriert wird der Fall eines 67jährigen Patienten mit rezidivierenden Belastungssynkopen.

Bei ihm ist seit Jahren ein ausgeprägtes Lungenemphysem bekannt. Die klinische Untersuchung zeigt ein 3/6-Systolikum mit Punctum maximum über der Basis rechts sowie dem Erb'schen Punkt. Die transthorakale Echokardiographie ist erschwert durch eine schlechte Beschallbarkeit des Patienten wegen Lungenemphysems.

Der Vergleich von Abbildung 1 mit Abbildung 3 macht deutlich, daß nach peripher-venöser Gabe eines Signalverstärkers (Levovist, Schering AG Berlin) bei gleicher Geräteeinstellung (CW-Doppler-Verstärkung = –10 dB) der transvalvuläre Aortengradient als Ausdruck einer hochgradigen Aortenstenose exakt erkannt wird.

Der im Anschluß an die Echokardiographie durchgeführte Herzkatheterismus erfolgte lediglich zur Erfassung der Koronarsituation. Hierbei fand sich eine 80%ige LAD-Stenosierung. Allein durch die signalverstärkende Doppler-Technik war die Indikation zum prothetischen Aortenklappenersatz gegeben.

Abbildung 1: Transthorakale Aortengradientenbestimmung bei apikaler Schallkopfpositionierung im RAO-Äquivalentschnitt. Bei dem schwer beschallbaren Patienten erfolgt die transvalvuläre Gradientenbestimmung mittels 2.0 MHz CW-Doppler-Technik. Die maximale transaortale Flußgeschwindigkeit läßt sich nicht eindeutig quantifizieren (< 4,0 m/sec) und zeigt eine starke Schlag-zu-Schlag-Variation. AO = Aortenklappe, LA = linker Vorhof, LV = linker Ventrikel

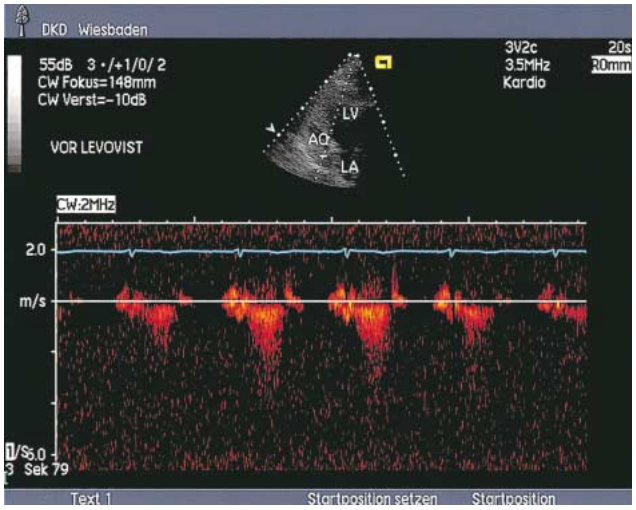

Die Abbildung 2 verdeutlicht, daß während der Signalverstärker-Injektion die CW-Verstärkung zur Vermeidung von Hyperreflexionsartefakten leicht zurückgenommen werden sollte. Erfahrungsgemäß führt der verwendete Signalverstärker zu einer Intensivierung des Doppler-Signals um 15–20 dB.

Abbildung 2: Bei unveränderter Schallkopfpositionierung sowie identischer Geräteeinstellung erfolgt die Demaskierung einer hochgradigen Aortenstenose nach Gabe von eines Signalverstärkers (400 mg/ml, 3 ml, peripher-venös über 10 sec. appliziert)

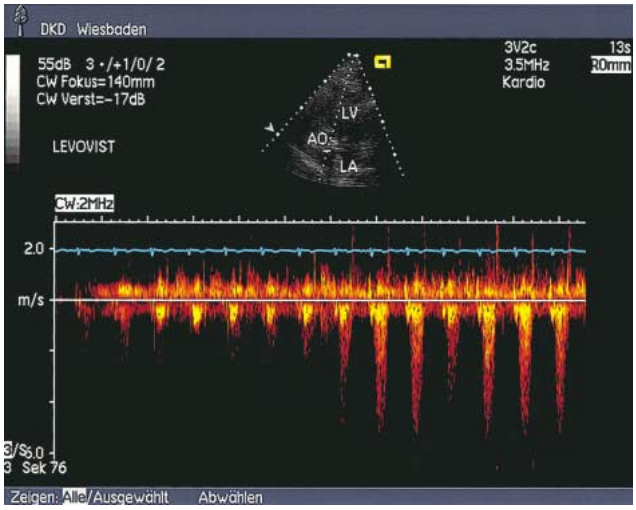

Abbildung 3: Erfassung des wahren transaortalen Druckgradienten nach Signalverstärker-Applikation. Der maximale transvalvuläre Druckgradient beträgt 117 mmHg

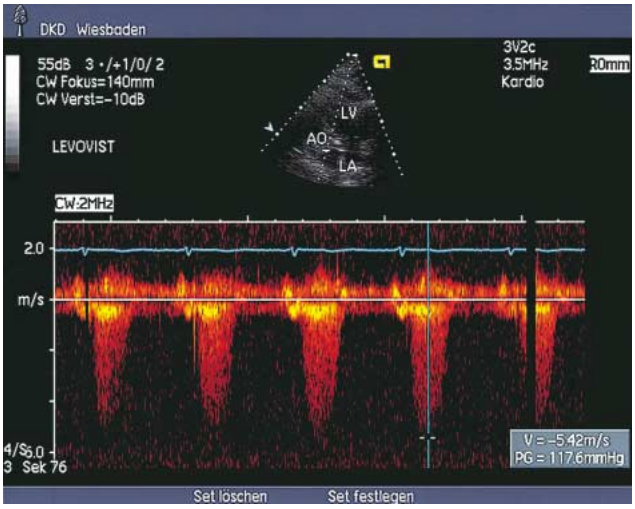

Mitteilungen aus der Redaktion

Besuchen Sie unsere Rubrik

☑ **Medizintechnik-Produkte**

Neues CRT-D Implantat
Intica 7 HF-T QP von Biotronik

Artis pheno
Siemens Healthcare Diagnostics GmbH

Philips Azurion:
Innovative Bildgebungslösung

Aspirator 3
Labotect GmbH

InControl 1050
Labotect GmbH

e-Journal-Abo

Beziehen Sie die elektronischen Ausgaben dieser Zeitschrift hier.

Die Lieferung umfasst 4–5 Ausgaben pro Jahr zzgl. allfälliger Sonderhefte.

Unsere e-Journale stehen als PDF-Datei zur Verfügung und sind auf den meisten der marktüblichen e-Book-Readern, Tablets sowie auf iPad funktionsfähig.

☑ **Bestellung e-Journal-Abo**

Haftungsausschluss

Die in unseren Webseiten publizierten Informationen richten sich **ausschließlich an geprüfte und autorisierte medizinische Berufsgruppen** und entbinden nicht von der ärztlichen Sorgfaltspflicht sowie von einer ausführlichen Patientenaufklärung über therapeutische Optionen und deren Wirkungen bzw. Nebenwirkungen. Die entsprechenden Angaben werden von den Autoren mit der größten Sorgfalt recherchiert und zusammengestellt. Die angegebenen Dosierungen sind im Einzelfall anhand der Fachinformationen zu überprüfen. Weder die Autoren, noch die tragenden Gesellschaften noch der Verlag übernehmen irgendwelche Haftungsansprüche.

Bitte beachten Sie auch diese Seiten:

Impressum **Disclaimers & Copyright** **Datenschutzerklärung**